



Patogenia, biomarcadores e imunoterapia nas dermatopatias autoimunes em cães e gatos. Uma Revisão

Tiago Cunha Ferreira¹, Ana Débora Nunes Pinheiro², Ana Karine Rocha de Melo Leite¹, Rodrigo Fonseca de Medeiros Guedes³, Diana Celia Sousa Nunes Pinheiro^{3*}

¹Faculdade de Veterinária, Universidade Estadual do Ceará

²Programa de Pós-Graduação em Química, Universidade Federal Fluminense

³Programa de Pós-Graduação em Ciências Veterinárias, Faculdade de Veterinária, Universidade Estadual do Ceará

*Autor para correspondência. E-mail: diana.pinheiro@uece.br

Resumo: A pele, o maior órgão do corpo do animal, constitui uma barreira contra a agressão tecidual proveniente de patógenos, microbiota residente, substâncias químicas e fatores ambientais. Na clínica médica veterinária, a principal queixa em cães e gatos envolve a casuística das dermatopatias, que variam desde infecções por patógenos até doenças imunomediadas. A resposta exacerbada do sistema imunológico contra componentes do tecido cutâneo envolve mecanismos associados a fatores humorais e celulares, conhecidos como biomarcadores. Dentre tais patologias, destacam-se as doenças bolhosas, que incluem pênfigo foliáceo, vulgar, eritematoso e penfigoide bolhoso, o lúpus eritematoso discoide e sistêmico, e a dermatomiosite. O diagnóstico de tais doenças é de responsabilidade médica, e deve levar em conta o histórico clínico do animal, exames laboratoriais, incluindo hematologia, bioquímica, citologia, histopatologia e imunohistoquímica. Neste contexto, essa revisão tem como objetivo descrever os mecanismos imunopatológicos, incluindo mediadores e células, os sinais clínicos, os testes diagnósticos e a terapêutica utilizados no protocolo de tratamento das principais dermatopatias autoimunes em cães e gatos. Com essas informações, espera-se contribuir com atualizações sobre imunoterapias que estão sendo utilizadas em humanos e que, eventualmente, possam ser aplicadas à medicina veterinária.

Palavras chaves: Dermatopatias autoimunes, imunopatogenese, biomarcadores, cães, gatos.

Pathogenesis, biomarkers and immunotherapy in autoimmune skin diseases in dogs and cats. A Review

Abstract: The skin, the largest animal body organ, constitutes a barrier against tissue damage from pathogens, resident microbiota, chemicals and environmental factors. In veterinary medical clinic, the main complaint in dogs and cats involves skin diseases, ranging from infections by pathogens to immune-mediated diseases. The exaggerated immune response to components of cutaneous system involves mechanisms associated with humoral and cellular factors, known as biomarkers. Among such conditions, there are the bullous diseases, including pemphigus foliaceus, vulgar, erythematosus and bullous pemphigoid, lupus erythematosus discoid and systemic, and dermatomyositis. The diagnosis of diseases is a medical responsibility and must rely on the medical history of the animal, laboratory tests including hematology, biochemistry, cytology, histopathology and immunohistochemistry. In this context, this review aims to review the pathogenic mechanisms, including mediators and cells, clinical signs, diagnostic tests and therapy used in the treatment protocol of the main autoimmune skin diseases in

dogs and cats. With these informations, it is expected to contribute with updates about immunotherapies that are being used in humans and that eventually can be applied to Veterinary Medicine.

Key words: Autoimmune skin diseases, immunopathogenesis, biomarkers, dogs, cats

Autor para correspondência. E-mail: * diana.pinheiro@uece.br

Recebido em 10/03/2015; Aceito em 15/06/2015

<http://dx.doi.org/10.5935/1981-2965.20150030>

INTRODUÇÃO

A pele é o maior órgão do corpo de um animal, sendo responsável por, aproximadamente, 16% do peso vivo do mesmo. As duas principais camadas da pele são: epiderme e derme, os quais são compostos por diversos componentes epiteliais, glandulares e neurovasculares. A primeira camada é a camada mais externa e funciona como uma barreira físico-química contra patógenos e raios ultra-violetas. Em relação à segunda camada, essa é rica em vasos sanguíneos, células do sistema imune e fibroblastos, sendo responsável por muitas das respostas fisiológicas na pele (SIMÕES et al., 2014).

As dermatopatias auto-imunes são designadas como um conjunto de doenças ocasionadas por uma falha na resposta efetora

do sistema imunológico, desencadeando respostas do tipo celular ou humoral (MUELLER, 2006). Dados da literatura mostram que a falha na resposta imune pode induzir a produção de auto-anticorpos que, por sua vez, ligam-se a antígenos do próprio animal. No caso das dermatopatias, tais antígenos geralmente são proteínas cutâneas. Posteriormente, ocorre a deposição desses complexos antígenos-anticorpos na membrana basal, levando a um quadro patológico (Larsson, 2005). Pesquisas recentes demonstram o papel do linfócito Th17 nas doenças auto-imunes. Segundo STOCKINGER & VELDHOEN (2007), uma inibição de tais células ocasiona uma redução no quadro inflamatório, assim como inibe a doença auto-imune.

Em humanos, novos protocolos terapêuticos para doenças auto-imunes estão sendo desenvolvidos, utilizando anticorpos monoclonais contra moléculas de membrana, como anticorpos anti-CD-20 (AHMED, R. A. & SHETTY, S., 2015), e contra citocinas, como anticorpos anti-TNF- α e anti-IFN- α (VINCENT et al., 2015). Dessa forma, o presente trabalho tem como objetivo descrever uma revisão bibliográfica sobre as principais dermatopatias auto-imunes que acometem animais, destacando-se a etiologia dessas doenças, seus principais achados clínicos, diagnóstico e terapêutica.

COMPLEXO PÊNFIGO

Alterações cutâneas autoimunes que induzem a formação de autoanticorpos do tipo IgG contra proteínas epidermais, ocasionando o processo de acantólise, formação de vesículas e, posteriormente, úlceras e erosões caracterizam o complexo pênfigo (MACEDO et al., 2008; KERSHENOVICH et al., 2014). As principais formas clínicas de pênfigo em animais domésticos incluem o Pênfigo

Foliáceo (PF), o Pênfigo Eritematoso (PE) e o Pênfigo Vulgar (PV) (LARSSON, 2005; SCOTT; MUELLER; 1995). O desenvolvimento do pênfigo está relacionado à produção de autoanticorpos contra as desmogleínas (DES), proteínas que compreendem o complexo estrutural que forma os desmossomos, os quais são responsáveis pela adesão intercelular entre os queratinócitos (OLIVRY & LINDER, 2009). DES-I é o principal antígeno associado ao PF, DES-III é a proteína relacionada ao PV (Larsson, 2005), enquanto em PE há formação de autoanticorpos anti-DES e anti-membrana basal (COSTA-VAL, 2006).

O processo patogênico do pênfigo caracteriza-se pelo desencadeamento da ligação do anticorpo à proteína, induzindo a formação da uroquinase, um fator ativador de plasminogênio (BALDA ET AL., 2005; COSTA-VAL, 2006). Esse último, sob ação de tal enzima, é convertido em plasmina, onde essa tem ação lítica sobre as moléculas de adesão celular (BALDA ET AL., 2005; LARSSON, 2005; COSTA-VAL, 2006). O

comprometimento da adesão desmossomal entre os queratinócitos geralmente leva à separação entre as células, fenômeno conhecido como acantólise (OLIVRY & LINDER, 2009), processo comum a todos os tipos de pênfigo, permitindo, assim, a ocorrência de vesículas intra-epidermais (COSTA-VAL, 2006), as quais são bem caracterizadas em exames histopatológicos. Na mucosa, tais vesículas são dificilmente observadas, pois são frágeis e se rompem

facilmente, restando apenas uma área de erosão (KERSHENOVICH et al., 2014). Em PF, a acantólise ocorre em camadas superficiais da epiderme, culminando com a formação de lesões vesico-bolhosas que podem ser facilmente rompidas (BALDA et al., 2005). No entanto, em PV, a acantólise ocorre em regiões mais profundas, induzindo a formação de vesículas mais resistentes à ruptura. Tal diferença deve-se à localização da proteína alvo dos anticorpos (Figura I).

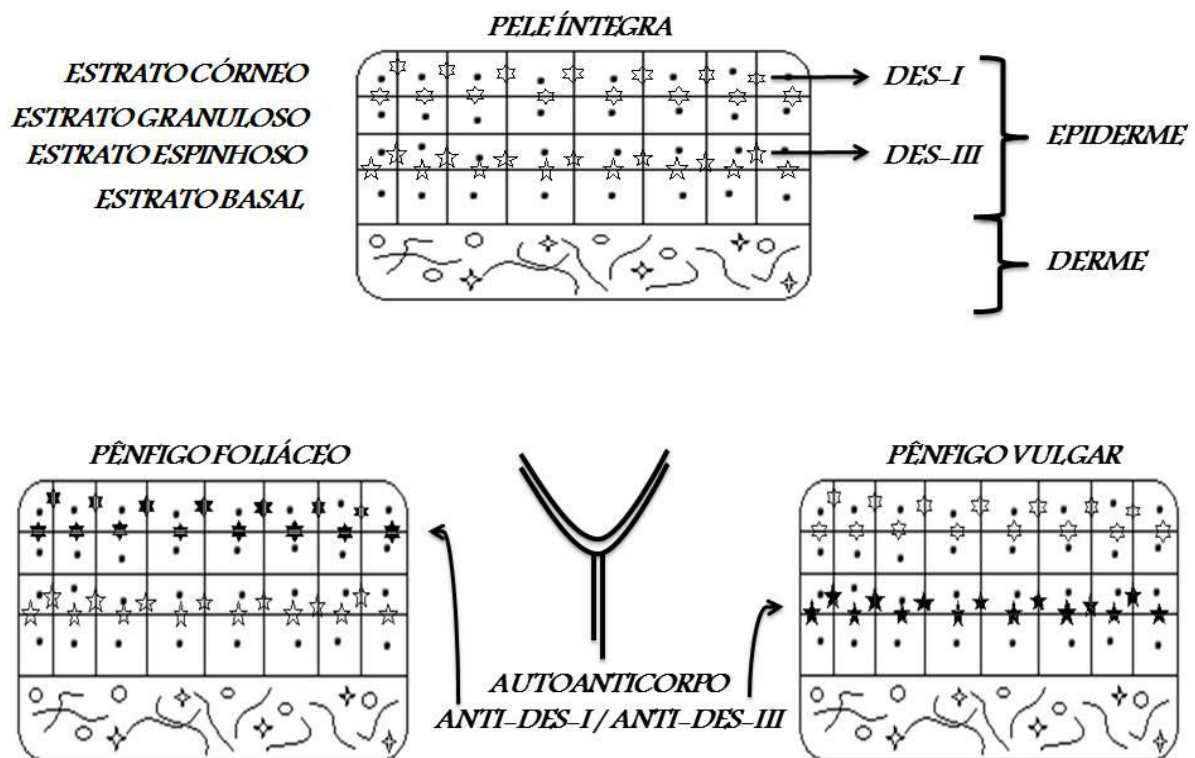


Figura I: Esquema mostrando a formação de vesículas observadas no Pênfigo Foliáceo e Pênfigo Vulgar. No pênfigo foliáceo, a localização das desmogleínas alvo (Des-I) é mais

superficial, induzindo vesículas mais frágeis e susceptíveis à ruptura, enquanto no pêfingo vulgar, a desmogleína alvo (Des-III) é mais profunda, induzindo vesículas mais resistentes.

PÊNFIGO FOLIÁCEO

É o mais frequente tipo de pêfingo e ocorre predominantemente em raças puras. No entanto, as raças Akita, Chow Chow, Sharpei e Collie apresentam uma maior predisposição, com uma probabilidade de 4 a 40 vezes maior que outras raças. As lesões podem ser ou localizadas ou generalizadas, com formação de crostas e presença de alopecia (Pedersen, 1999). São descritas três formas de PF canino: a espontânea; a mediada por drogas, dentre elas as sulfas potencializadas, e a terceira forma, em cães com histórico de dermatopatias crônicas. Cães com a terceira forma parecem evoluir por anos com alguns dos tipos de dermatopatias alérgicas e, subitamente, manifestam uma mudança no quadro lesional, diagnosticando-se, subsequentemente, o PF. A exposição contínua a medicamentos pode estimular o desencadeamento de tal doença (SCOTT et

al., 2001), uma vez que a ligação do medicamento a componentes celulares em forma de haptenos favorece ao reconhecimento dos mesmos como substâncias estranhas, desencadeando a resposta autoimune (TIZARD, 2014).

O PF é caracterizado pelo desencadeamento súbito de uma dermatite pustular (BALDA et al, 2005; COSTA-VAL, 2006). Em relação às lesões, essas são observadas em forma de crostas, pústulas, pápulas, escamas, alopecia e eritema. Em alguns casos, pode-se verificar a presença de quadros de hiper ou hipopigmentação e hiperqueratose (BALDA et al., 2005). Em cães, as lesões geralmente estão distribuídas nas regiões facial, dorsal e podal (PEDERSEN, 1999), além da inguinal (LARSSON, 2005). Nesta doença, ao contrário do que ocorre no PV, as lesões de mucosas raramente serão encontradas (KERSHENOVICH et al., 2014). Estas lesões podem se generalizar

durante o período de um ano, porém, comumente isso ocorre em até seis meses. Animais intensamente afetados geralmente apresentam febre, anorexia e depressão, além de dor e prurido (LARSSON, 2005; COSTA-VAL, 2005).

Em felinos, as lesões estão principalmente localizadas nas regiões perioculares, periauricular e no plano nasal. São comumente afetadas as patas, o ventre, o abdome e a cauda. As lesões nas patas envolvem os coxins plantar e palmar e a base das unhas, onde pode ser bem visualizada a formação de exsudato purulento e crostas amareladas (ANGUS, 2005). O tamanho das lesões varia de pequeno a médio, porém lesões generalizadas também podem ser observadas, sendo, geralmente distribuídas bilateral ou simetricamente (Olivry, 2006).

O diagnóstico do PF baseia-se na anamnese, no histórico, no exame físico e nos exames laboratoriais de citologia, histopatologia, imunofluorescência (direta ou indireta) e imunohistoquímica (BALDA

ET AL., 2005; LARSSON, 2005; STEEVES et al., 2002; COSTA-VAL, 2006). O teste de Nikolsky, teste esse no qual se aplica uma pressão sobre a pele do paciente provocando descamação da epiderme, é uma ferramenta útil para o diagnóstico, sendo frequentemente positivo dependendo do estágio da doença (KERSHENOVICH et al., 2014). Na avaliação citológica do conteúdo das pústulas pela Técnica de Tzanck, revela-se a presença de neutrófilos íntegros e de acantócitos, isolados ou em grupo, além da ausência de bactérias (BALDA et al., 2005; LARSSON, 2005; COSTA-VAL, 2006). Caso haja infecção bacteriana secundária, neutrófilos degenerados e bactérias podem estar presentes (COSTA-VAL, 2006).

O tratamento preconizado para cães e gatos com PF é baseado no uso de corticoesteróides, especialmente a prednisona e prednisolona (LARSSON, 2005). Estudos realizados por SCOTT et al. (2001) mostraram que os

glicocorticoides foram efetivos em apenas 50% dos pacientes caninos com PF. Nos casos refratários à terapia com corticosteroides é recomendável o uso de imunossuppressores específicos, como: azatioprina (inibidor da ação de linfócitos B dependentes de T), ciclosporina e tacrolimus (ambos inibidores da ativação de linfócitos T) e mesmo a terapia intravenosa com anticorpos monoclonais e policlonais (ROSENKRANTZ, 2004; TIZARD, 2014). Dessa forma, há potencialização dos efeitos anti-inflamatórios e imunossuppressores dos glicocorticóides, reduzindo, pois, a sua dose (BALDA et al., 2005; COSTA-VAL, 2006). Todavia, a azatioprina é contraindicada para gatos, pois pode induzir um quadro de leucopenia e trombocitopenia fatais e irreversíveis (COSTA-VAL, 2006). Por outro lado, a utilização de prednisolona mostrou-se eficaz por induzir a remissão dos sinais clínicos, e na maioria dos casos, não houve efeitos colaterais (SIMPSON & BURTON, 2013). Infecções bacterianas

secundárias são comuns no pênfigo foliáceo, devendo, portanto, ser utilizada antibioticoterapia (BALDA et al., 2005).

PÊNFIGO ERITEMATOSO

PE é uma variante do PF e apresenta sinais clínicos de comuns ao pênfigo e ao lúpus eritematoso (MAKINO et al., 2014). Em cães, é conhecido como Síndrome de Seneer-Usher e é a segunda forma mais comum de pênfigo (COSTA-VAL, 2006). Dados da literatura mostram que há uma predisposição racial para essa doença auto-imune, onde cães das raças Pastor Alemão, Collie e Pastores de Shetland são os mais susceptíveis (GONSALVES-HUBERS, 2005).

Dentre os achados clínicos que podem ser observados nos animais com PE, destaca-se a dermatite pustular eritematosa, onde as lesões podem ser visualizadas apenas na face e no pavilhão auditivo externo. Crostas, alopecia, descamação, erosão e colaretes epidérmicos estão presentes nessa enfermidade (LARSSON, 2005;

OSBORN, 2006; COSTA-VAL, 2006). Um quadro de comprometimento nasal também pode ser observado, caracterizado por descamação e fotodermatite (GONSALVES-HUBERS, 2005; COSTA-VAL, 2006). Ainda a respeito de tal doença, a exposição à luz solar pode ser um agravante para os animais com PE, pois exacerba as lesões existentes (OSBORN, 2006). Em humanos há relatos demonstrando altos títulos de anticorpos anti-nucleares (ANA) e anti-SS-A e anti-RNP, os quais estão fortemente associados ao lúpus eritematoso (MAKINO et al., 2014).

Quanto ao diagnóstico de PE, esse se baseia na anamnese, histórico e exames clínico e laboratorial, incluindo a pesquisa de anticorpos. No entanto, para obter-se o diagnóstico definitivo é essencial a histopatologia, onde pode ser encontrada uma acantólise subcorneal ou intragranular com infiltrado linfocitário liquenoide de células mononucleares, células plasmáticas, eosinófilos e/ou neutrófilos.

Pode ser observada também a presença de acantócitos (MUELLER, 2005; OSBORN, 2006; GONSALVES-HUBERS, 2005; LARSSON, 2005; COSTA-VAL, 2006). Outro componente avaliado é o depósito de C3 na membrana basal, visualizado através de imunofluorescência (MAKINO et al., 2014).

Em relação ao tratamento, o mesmo é baseado na administração de corticosteroides tópicos, sendo essencial que o animal evite ao máximo a exposição aos raios solares (LARSSON, 2006; COSTA-VAL, 2006). Estudos realizados por COSTA-VAL (2006) mostram que animais que respondem de forma satisfatória à terapia associada de tetraciclina oral e niacinamida. No entanto, animais não responsivos a esse protocolo podem ser tratados com corticoesteróides sistêmicos, combinados ou isolados, semelhante ao tratamento indicado em animais com pênfigo foliáceo (MUELLER, 2005; LARSSON, 2006; COSTA-VAL, 2006). Quanto aos felinos, o tratamento é

semelhante ao indicado em pacientes com pênfigo foliáceo.

PÊNFIGO VULGAR

É uma doença autoimune rara reportada em cães e gatos (Gross, 1992). É a forma mais grave e incomum do Complexo Pênfigo, não tendo predileção por sexo, sendo observada principalmente em animais de meia-idade (OSBORN, 2006). Estudos relatam que o PV pode ser observado mais comumente em animais de raça pura como Poodles, Schnauzers, Cockers e Pastores Alemães (LARSSON, 2005). Tal doença é distúrbio vesicobolhoso, erosivo a ulcerativo que pode acometer a cavidade bucal, junções mucocutâneas dos lábios, narinas, pálpebras, prepúcio, vulva, ânus e pele (SCOTT et al., 1996). Cerca de 90% dos animais apresentam lesões orais na ocasião do diagnóstico e o envolvimento dessa cavidade é o sinal inicial em cerca de 50% dos casos (SCOTT et al., 1996). Halitose e sialorréia também podem ser observadas (GROSS, 1992). O acometimento oral

pode ainda vir acompanhado de glossites, estomatites ou gengivite (LARSSON, 2005; OSBORN, 2006). Sabe-se que as lesões cutâneas ocorrem mais comumente nas axilas e virilhas, porém PV raramente é limitado à pele (GROSS, 1992). Tais lesões são frequentemente alvo de infecções secundárias, causando dor e prurido (PEDERSEN, 1999). Geralmente os animais estão severamente acometidos e a progressão da doença ocorre com debilidade grave devido à disfagia, prostração, hipertermia e dor intensa. (LARSSON, 2005).

Em relação ao diagnóstico, esse baseia-se na anamnese e exame clínico, porém o diagnóstico definitivo é realizado somente através de exame histopatológico. Nele, verifica-se a presença de acantólise nas camadas profundas da epiderme e vesículas suprabasilares são observadas na histopatologia (BREATHNACH, 2008; MACEDO et al., 2008; OSBORN, 2006). Assim como ocorre no pênfigo foliáceo, o paciente também se apresenta positivo para

o teste de nikolsky (KERSHENOVICH et al., 2014).

O protocolo terapêutico de PV, sendo uma patologia mais grave que o pênfigo foliáceo, envolve uma quantidade maior de drogas, se comparado ao mesmo (OSBORN, 2006). O prognóstico desta doença é o pior dentre as doenças do complexo pênfigo, podendo ser fatal na ausência de tratamento (SCOTT et al, 1996). Novos protocolos terapêuticos estão sendo testados em humanos, envolvendo o Rituximab, que é um anticorpo monoclonal que tem como alvo a molécula CD-20 na superfície dos linfócitos B, mas não os plasmócitos. Tal protocolo demonstrou-se eficaz e benéfico, porém de curta duração, de modo que protocolos mais eficazes ainda precisam ser testados (AHMED, & SHETTY, 2015).

PENFIGOIDE BOLHOSO

O penfigoide bolhoso é uma doença cutânea autoimune, vesicobolhosa e subepidermal rara que acomete cães e gatos (GROSS, 2005). Dados da literatura

mostram que algumas raças, como os Collies, são mais pré-dispostas a desenvolver essa enfermidade (BREATHNACH, 2008). A etiopatogenia dessa enfermidade envolve a produção de auto-anticorpos que se ligam a proteínas hemi-desmossômicas da junção dermo-epidérmica, induzindo a formação de vesículas sub-epidermais (BREATHNACH, 2008; OLIVRY et al., 1999; SOUSA et al., 2005). Essa doença autoimune pode acometer a cavidade oral, as junções mucocutâneas e a pele, sendo as lesões cutâneas mais comumente observadas nas axilas e virilhas (SCOTT et al., 1996). Em felinos, as lesões ocorrem normalmente na comissura labial, mucosa oral e os aspectos côncavos e sem pelos das pinas (OLIVRY et al., 1999). A maioria dos casos é grave e disseminado, e é clinicamente indistinguível de PV (SCOTT et al., 1996).

O diagnóstico é realizado através da anamnese e sinais clínicos associados a exames histopatológicos de lesões sub-

epidermais e testes de imunofluorescência (Breathnach, 2008). O penfigoide bolhoso caracteriza-se histologicamente por fendas subepidérmicas com formação de vesículas, não se observando sinais acantólise. (SCOTT et al., 1996). Diferentemente dos pênfigos foliáceo e vulgar, o teste de Nikolsky para o penfigoide bolhoso tem resultado negativo (KERSHENOVICH et al., 2014).

O tratamento preconizado baseia-se na administração tópica de corticosteroides, semelhante a outros protocolos citados anteriormente, contudo, durante a fase aguda, podem ser utilizados corticoides orais até a resolução das lesões bolhosas (SOUSA et al., 2005).

LUPUS ERITEMATOSO

É uma doença imunomediada que pode ser classificado em: Lupus Eritematoso Sistêmico (LES), o qual se classifica como um distúrbio multissistêmico, e Lupus Eritematoso Discóide (LED), o qual caracteriza-se como uma forma benigna do LES, limitada

à pele. Em ambos os casos há formação de auto-anticorpos contra os mais diversos tipos celulares (Tizard, 2009). Os anticorpos são, nos dois tipos de lúpus, produzidos contra constituintes celulares sistêmicos. Entretanto, no lúpus eritematoso discoide, há deposição dos complexos antígenos-anticorpos na pele, induzindo clinicamente as lesões cutâneas (COSTA-VAL, 2006).

LUPUS ERITEMATOSO SISTÊMICO

LES é uma doença imunológica rara que pode acometer tanto cães como gatos. A sua etiologia não está estabelecida, entretanto considera-se que seja multifatorial. A predisposição genética, infecções virais, distúrbios imunológicos, radiação ultravioleta, desequilíbrio hormonal ou reações medicamentosas desempenham algum papel (Tizard, 2014). Em cães, estudos prévios mostram que há predileção pelas raças Collie, Pastor de Shetland e Pastor Alemão (GROSS et al., 1992; SCOTT et al., 1996).

A patogenia do LES envolve a formação de anticorpos anti-nucleares (ANA's). Os ANA's podem induzir dano tecidual através de diversos mecanismos: formação e deposição tecidual de imunocomplexos e opsonização de células da medula óssea, as quais dão origem às células LES, que são utilizadas para o diagnóstico definitivo (TIZARD, 2014). Os neutrófilos em apoptose, liberam fragmentos de cromatina conhecidos como NETs (Neutrophil Extracellular Trap), e a degradação incorreta de tal material acarreta a formação de anticorpos específicos, sendo um dos fatores agravantes da doença (KNIGHT & KAPLAN, 2012).

Em relação às alterações clínicas que podem ser observadas no lúpus, essas variam de acordo com a localização da deposição de imuno-complexos. Se a reação ocorre nos vasos sanguíneos, observa-se um quadro de vasculite. Caso essa deposição seja visualizada no glomérulo, verifica-se um quadro de

glomerulonefrite. As deposições desses complexos podem ainda ocorrer no líquido sinovial, nas meninges, na retina, na pleura, no tecido cardíaco e no trato gastrointestinal, induzindo, portanto, diversas alterações nesses tecidos (PEDERSEN, 1999). As alterações mais comumente observadas em cães são: poliartrite, febre, anemia, proteinúria, doença cutânea e lesões orais. As manifestações cutâneas do lúpus eritematoso sistêmico são variadas e incluem: distúrbios de queratinização; lesões ulcerativas vesicobolhosas da pele ou de junções mucocutâneas; ulcerações e hiperqueratose de coxins; LED e piodermites bacterianas secundárias. As lesões cutâneas ocorrem comumente na face, nas orelhas e na porção distal dos membros (SCOTT et al., 1996).

O diagnóstico de LES baseia-se na anamnese, associada a exames laboratoriais. No exame histopatológico, pode-se detectar dermatite de interface hidrópica e/ou liquenoide; vesículas e bolhas subepidérmicas; espessamento focal

da membrana basal e mucinose dérmica (GROSS et al, 1992; SCOTT et al., 1996).

A pesquisa de anticorpos anti-nucleares é um teste que dá suporte ao diagnóstico de doenças autoimunes em humanos, cães e cavalos, particularmente no LES (PAUL et al., 2005). Os biomarcadores oriundos do complemento (C3a e C5a), proteína C reativa (PCR) e fatores antinucleares (FAN) são utilizados para acompanhamento e diagnóstico de doenças. O receptor de uroquinase solúvel ativadora de plasminogênio (soluble urokinase-type plasminogen activator receptor, suPAR), um marcador inflamatório precoce, apresentou, em humanos, relação com doenças reumatóides, incluindo o LES. Níveis alterados de suPAR têm sido associados ao recrutamento e ativação de leucócitos e remoção de células apoptóticas, (Enocsson et al., 2015). Outros possíveis marcadores são os anticorpos anti-proteínas ribossomais (anti-Ribos.P), sendo os mesmos nefrotóxicos, acelerando a

glomerulonefrite lúpica (SHOR et al., 2013).

O protocolo terapêutico para o LES envolve o uso tópico ou sistêmico de glicocorticóides. Esses devem ser utilizados em altas doses até a regressão ou remissão das lesões. Podem ocorrer casos refratários, e, nesses casos, outras drogas citotóxicas podem ser utilizadas, como o clorambucil. Podem ser administrados ácidos graxos, vitamina E ou combinação de niacinamida e tetraciclina. É recomendado que o animal evite exposição à luz solar, e que o uso de protetor solar seja constante. (SCOTT et al., 1996; RHODES, 1998). Autoanticorpos anti-citocinas vêm sendo alvo de estudos em humanos, a fim de elaborar tratamentos mais eficientes contra o LES. Nesta doença, os anticorpos envolvidos são direcionados contra moléculas de TNF- α e IFN- α (VINCENT et al., 2015).

LUPUS ERITEMATOSO DISCOIDE

Tal doença é uma variação mais branda do LES. Ela é uma dermatose

imunomediada em que, devido a uma resposta imunológica autoimune contra o próprio tecido ou componente tecidual, ocorrem reações de hipersensibilidade que se manifestam na pele (LAWALL et al, 2008). Sua patogênese ainda não foi bem elucidada, porém sabe-se que grande parte dos cães tem um agravamento dos sinais clínicos após exposição à luz solar. Dados mostram que as principais raças acometidas são Collies, Pastores de Shetland, Pointers Alemães e Huskies siberianos (MUELLER, 2005).

Geralmente as lesões ficam restritas à região facial, no entanto já existem relatos de lesões na região genital e membros (OSBORN, 2006; COSTA-VAL, 2006). O quadro clínico inicial observado no LED envolve: despigmentação, eritema e descamação, principalmente do focinho (ANGUS, 2005; OSBORN, 2006). Em alguns casos, há despigmentação da região periocular, lábios, terceira pálpebra e cavidade oral. Pode haver também ulceração, erosão e formação de crostas

(MUELLER, 2005; COSTA-VAL, 2006). Há agravamento das lesões em épocas do ano e locais com maior incidência de luz solar (OSBORN, 2006; COSTA-VAL, 2006). Em humanos, demonstrou-se que não havia correlação, positiva ou negativa, entre os pacientes que apresentavam a forma cutânea e a forma sistêmica do lúpus. Tal achado colabora para emissão de um prognóstico fidedigno ao paciente (Merola et al., 2013).

O diagnóstico de LED baseia-se na anamnese associada a exames clínicos e histopatológicos, sendo este último o diagnóstico definitivo para a doença (LARSSON & OTSUKA, 2000; MUELLER, 2005). A histopatologia revela depósitos de imunoglobulinas na membrana basal (conhecido como “linha de lúpus”). Além disso, outras alterações, como degeneração hidrópica das células, queratinócitos apoptóticos e infiltrado mononuclear-plasmocitário podem ser visualizadas (LARSSON & OTSUKA,

2000; OSBORN, 2006; COSTA-VAL, 2006).

O protocolo terapêutico é semelhante ao utilizado para tratar lúpus eritematoso sistêmico, ou seja, administração tópica de corticosteroides e protetor solar. A utilização deve ser contínua até a remissão dos sinais. Pode-se utilizar também uma terapia complementar com vitamina E (LARSSON & OTSUKA, 2000; OSBORN, 2006; COSTA-VAL, 2006). Em casos refratários, opta-se pelo uso sistêmico de corticosteroides e, caso haja melhora do quadro clínico, substitui-se pelo uso tópico desse anti-inflamatório esteroide (COSTA-VAL, 2006).

DERMATOMIOSITE

A dermatomiosite familiar canina é uma patologia autoimune inflamatória cutânea e miovascular capaz de acometer a espécie canina (WAHL et al, 2008). É uma doença rara, comum aos Collies e Pastores de Shetland e acomete cães jovens, com idade aproximada de seis meses (PODELL, 2002; GROSS, 2005). A

etiopatogenia da doença ainda é desconhecida, porém, acredita-se que haja envolvimento autoimune, devido aos altos títulos de IgG sérica, associados à predisposição hereditária (GROSS, 2005; TIZARD, 2014). Em humanos acometidos pela doença, foram detectados auto-anticorpos contra: proteína da matriz nuclear 2 (Nuclear Matrix Protein-2, NXP-2), enzima ativadora do modificador semelhante à ubiquitina (small ubiquitin-like modifier activating enzyme, SAE), fator transcricional intermediário 1-gamma (transcriptional intermediary fator 1-gamma, TIF1 γ) e gene associado à diferenciação de melanoma-5 (melanoma differentiation-associated gene-5, MDA-5).

A presença de tais auto-anticorpos poderá ser utilizada como marcador, sendo associada a diferentes sinais clínicos e auxiliando no prognóstico (BODOKI et al., 2014). As lesões dermatológicas observadas caracterizam-se pela presença de áreas localizadas de crostas e descamação, ocorrendo geralmente na

face, ponta de orelha e de cauda. Em casos de cronicidade, as lesões tornam-se mais evidentes, induzindo áreas eritematosas e alopecias. Uma hiperpigmentação secundária à inflamação crônica pode ser observada em raças predispostas e a despigmentação cutânea também pode ocorrer (GROSS, 2005). A miosite é um quadro menos comum que pode ser observado na dermatomiosite que afeta os músculos mastigatórios, induzindo atrofia, disfagia e dificuldade na apreensão de alimentos. Músculos apendiculares distais também podem ser acometidos. Megaesôfago e polimiosite são achados casos severos da doença (PODELL, 2002).

O diagnóstico definitivo da dermatomiosite baseia-se nos sinais clínicos, associados à biópsia de pele e músculo. Os achados histopatológicos de pele incluem um infiltrado inflamatório misto (linfócitos e histiócitos), atrofia folicular e vesículas dermo-epidermais (GROSS, 2005). Na análise da biópsia muscular, observa-se um infiltrado

inflamatório misto e multifocal, atrofia e necrose de miofibras com deposição de colágeno (PODELL, 2002).

O protocolo terapêutico envolve corticosteroides e drogas imunossupressoras, como o tacrolimus, no qual a associação de ambas as drogas possui um efeito sinérgico, reduzindo os efeitos colaterais dos antiinflamatórios esteroidais (YOKOYAMA et al., 2015).

CONSIDERAÇÕES FINAIS

Nesta revisão, pode-se perceber que os mecanismos imunológicos envolvidos nas dermatopatias autoimunes em cães e gatos são semelhantes às de humanos. Sendo assim, espera-se que as informações obtidas possam contribuir para a tomada de decisões de médicos veterinários, a fim de adequar protocolos terapêuticos e imunoterapias na clínica médica de cães e gatos, e com isso controlar a evolução dessas doenças crônicas de curso inflamatório.

REFERÊNCIAS

- AHMED, R.A.; SHETTY, S. A comprehensive analysis of treatment outcomes in patients with pemphigus vulgaris treated with rituximab. **Autoimmunity Reviews**, v.14, p.323-331, 2015.
- AMAGAI, M. et al. Antigen-specific immunoadsorption of pathogenic autoantibodies in pemphigus foliaceus. **Journal of Investigative Dermatology**, v.104, 895–901, 1995
- AMAGAI, M. et al. Autoantibodies against a novel epithelial cadherin in pemphigus vulgaris, a disease of cell adhesion. **Cell**, v.67, p.869–877, 1991.
- ANGUS, J.C. Dermatology secrets: Pemphigus Foliaceus in cats. In: **North American Veterinary Conference**, 2005, Flórida. Proceedings of the NAVC: North American Veterinary Conference.
- BALDA, A.C. et al. Pênfigo foliáceo canino: estudo retrospectivo de 43 casos clínicos e terapia (2000-2005). **Pesquisa Veterinária Brasileira**. São Paulo. v.28, n.8. p. 387- 392, 2008.
- BODOKI, L. et al. Four dermatomyositis-specific autoantibodies—anti-TIF1 γ , anti-NXP2, anti-SAE and anti-MDA5—in adult and juvenile patients with idiopathic inflammatory myopathies in a Hungarian cohort. **Autoimmunity Reviews**, v.13, p.1211-1219, 2014.
- BREATHNACH R. Autoimmune skin diseases: the old and the new. **World Small Animal Veterinary Congress**, 33rd. 2008, Irlanda. Proceedings of the 33rd World Small Animal Veterinary Congress: FECAVA, 2008.
- COSTA-VAL, A.P.C. Doenças cutâneas auto-íunes e imunomediadas de maior ocorrência em cães e gatos: revisão de literatura. **Revista Clínica Veterinária**. São Paulo, ano XI, n. 60, p. 68-74, 2006.
- ENOCSSON, H. et al. Soluble urokinase plasminogen activator receptor – A valuable biomarker in systemic lupus erythematosus? **Clinica Chimica Acta**, vol. 444, p.234-241, 2015.

GONSALVES-HUBERS, T. Pemphigus erythematosus in a Chow-Chow. In: **Canadian Veterinary Journal**, Canadá, v. 46. p. 925-927, 2005.

GROSS, T.L. et al. Interface diseases of the dermal-epidermal junction. **Skin diseases of the dog and cat: clinical and histopathologic diagnosis**. 2.ed. Blackwell Publishing, p.61-62, 2005.

GROSS, T.L. et al. Bullous and vesicular diseases of the epidermis and dermal epidermal junction. In: **Veterinary dermatopathology: a microscopic evaluation of canine and feline skin disease**. 1.ed. Mosby-Year Book, 1992. p.31-33.

KERSHENOVICH, R. et al. Diagnosis and classification of pemphigus and bullous pemphigoid. **Autoimmunity Reviews**, v.13, p.477-481, 2014.

KNIGHT, J.S.; KAPLAN, M.J. Lupus neutrophils: 'NET' gain in understanding lupus pathogenesis. **Current Opinion Rheumatology**, v.24, p.441-50, 2012.

LARSSON, C.E. Wandering through the autoimmune dermatoses: Pemphigus Complex. **World Small Animal Veterinary Congress**, 30th. 2005, México. Proceedings of the 30th World Small Animal Veterinary Congress: FECAVA, 2005.

LARSSON, C.E. et al. Immune mediated dermatosis in dogs of in dogs of São Paulo – Brazil - Epidemiological Aspects. **Congress of the World Small Animal Veterinary Association**. 23rd, Buenos Aires: WSAVA-AVEACA, October, 1998. Proceedings Tomo II, p. 809.

LARSSON, C.E.; OTSUKA, M. Lúpus eritematoso discóide – LED: Revisão e casuística em serviço especializado na capital de São Paulo. **Revista de Educação Continuada do CRMV-SP**. São Paulo. v. 3, n.1., p.29-36, 2000.

LAWALL, T. et al. Lupus Eritematoso Discoide em Cães – Estudo de Três Casos Clínicos no Hospital Veterinário da Universidade Luterana do Brasil nos anos de 2002 a 2008. **Anais do Congresso**

Brasileiro de Medicina Veterinária, Gramado, 2008.

MACÊDO, J.T.S.A. Pênfigo foliáceo em cabra Boer. **Ciência Rural**. Santa Maria.v. 38, n. 9, p. 2633-2635, 2008.

MAKINO et al. Induction of skin lesions by ultraviolet B irradiation in a case of pemphigus erythematosus. **Acta Dermatovenereologica**. v. 94, p.487-488, 2014.

MEROLA, J.F. et al. Association of discoid lupus erythematosus with other clinical manifestations among patients with systemic lupus erythematosus. **Journal of the American Academy of Dermatology**, v. 69, p. 19-24, 2013.

MUELLER, R.S. Immune-mediated skin diseases. **56° Congresso Nazionale Multisala Scivac**. 2005, Itália.

OLIVRY, T. et al. Novel Feline Autoimmune Blistering Disease Resembling Bullous Pemphigoid in Humans: IgG Autoantibodies Target the NC16A Ectodomain of Type XVII Collagen (BP180/BPAG2). **Veterinary**

Pathology. California. n. 36, p. 328-335, 1999.

OLIVRY, T. A review of autoimmune skin diseases in domestic animals: I- Superficial pemphigus. **Veterinary Dermatology**. v.17, p. 291-305, 2006.

OLIVRY, T.; LINDER, K.E. Dermatoses affecting desmosomes in animals: a mechanistic review of acantholytic blistering skin diseases. **Veterinary Dermatology**. v.20, p.313-326, 2009.

OSBORN, S.C. Autoimmune diseases in the dog. **North America Veterinary Conference**. 2006, Nova Iorque. NAVC Proceedings 2006: North American Veterinary Conference: International Veterinary Information Service, 2006.

PAUL et al. Development and evaluation of a flow cytometry microsphere assay to detect anti-histone antibody in dogs. **Veterinary Immunology and Immunopathology**. v.107, p.315-325, 2005.

PEDERSEN, N C. A review of immunologic diseases of the dog.

- Veterinary Immunology and Immunopathology**, v. 69, p. 251–342, 1999.
- PODELL, M. Inflammatory Myopathies. **Veterinary Clinics of North America: Small Animal Practice**, v.32, n.1, p.147-169, 2002.
- ROSENKRANTZ, W.S. Pemphigus: current therapy. **Veterinary Dermatology**, v.15, p.90-98, 2004.
- RHODES, K. H. Dermatoses Imunomediadas. **Manual Saunders: clínica de pequenos animais**. São Paulo: Roca, p. 355-360, 1998.
- SIMPSON, D.L.; BURTON, G.G. Use of prednisolone as monotherapy in the treatment of feline pemphigus foliaceus: a retrospective study of 37 cats. **Veterinary Dermatology**. v.24, p.598-601, 2013.
- SCOTT D.W. et al. Immune-mediated skin disorders. **Small Animal Dermatology**. 5th ed. W.B. Saunders, Philadelphia. p.667-779, 2001.
- SCOTT, D.W. et al. Doenças imunológicas da pele. **Muller & Kirk, dermatologia de pequenos animais**. 5.ed. Interlivros, p. 549-551, 1996.
- SHOR, D.B.A. et al. Anti-ribosomal-P antibodies accelerate lupus glomerulonephritis and induce lupus nephritis in naïve mice. **Journal of Autoimmunity**, v. 54, p.118-126, 2014.
- SIMÕES, M.C.F. et al. Skin cancer and new treatment perspective: A review. **Cancer Letters**. v.357, p.8-42, 2014.
- SOUSA, B. et al. Penfigóide Bolhoso em Lactente. **Acta Médica Portuguesa**. Portugal, n. 18, p.159-162, 2005.
- STEEVES, E.B. et al. Brief Communications: Altered immunohistochemical staining for desmoglein in skin biopsies in canine pemphigus foliaceus. **Journal of Veterinary Diagnostic Investigation**. Estados Unidos, n.14, p. 53–56, 2002.
- STOCKINGER, B.; VELDHON, M. Differentiation and function of Th17 T cells. **Current Opinion in Immunology**. v.19, p.281-286, 2007.

TIZARD, I.R. **Imunologia veterinária:**

introdução. 9. ed. São Paulo: Elsevier, 533p., 2014.

VINCENT, T. et al. Emerging clinical phenotypes associated with anti-cytokine autoantibodies. **Autoimmunity Reviews**, v.14, p.528-535, 2015.

WAHL J.M. et al. Analysis of gene transcript profiling and immunobiology in Shetland sheepdogs with dermatomyositis. **Veterinary Dermatology**. v.19, p.52-58, 2008.

WASCHKE, J. The desmosome and pemphigus. **Histochemistry and Cell Biology**. Alemanha, v. 130, p.21-54, 2008.

YOKOYAMA, Y. et al. Corticosteroid-sparing effect of tacrolimus in the initial treatment of dermatomyositis and polymyositis. **Modern Rheumatology**. v.16, p. 1-22, 2015.