



<http://dx.doi.org/10.5935/1981-2965.20140004>

<http://www.higieneanimal.ufc.br>

Relato de Caso

Ultrassonografia testicular em caprino com degeneração testicular associado a lesões escrotais: Relato de caso

Testicular ultrasonography in goat with testicular degeneration associated with scrotal lesions: A case report

José Maurício Maciel Cavalcante^{1*}, Oscar Oliveira Brasil¹, Rodrigo Vasconcelos de Oliveira¹, Adriana Wanderley Pinho Pessoa¹, Airton Alencar de Araújo¹, José Ferreira Nunes¹.

RESUMO: Este trabalho teve como objetivo descrever os achados ultrassonográficos em testículos de caprino com patologias na região escrotal comparando-os com resultados de avaliação macroscópica e histopatológica. Os achados foram obtidos de bode da raça Boer, com queixa de baixa libido, clinicamente normal, mas apresentando pequenos abscessos na superfície escrotal esquerda e um grande nódulo na extremidade livre do escroto sob o testículo direito. A avaliação andrológica constatou a baixa libido do animal e azoospermia em material obtido após eletroejaculação. O exame ultrassonográfico testicular mostrou alterações significativas no parênquima testicular em ambos os testículos, que se apresentava heterogêneo com áreas hiperecóticas distribuídas irregularmente por todo o parênquima, com presença de algumas regiões com sombra acústica. Estes achados ultrassonográficos estavam compatíveis com a avaliação macroscópica de ambos os testículos obtidos após orquiectomia, que apresentavam pontos de calcificação em torno do mediastino, bem como áreas de fibrose. Histologicamente, os túbulos seminíferos tinham características típicas de degeneração, com perdas de epitélio germinativo, extensas áreas de mineralização e fibrose e algumas seções de túbulos apresentando espermiostase. Conclui-se que os achados ultrassonográficos foram compatíveis com os obtidos pelo exame macroscópico e histopatológico, típicos de degeneração testicular, possivelmente relacionado à presença das lesões encontradas no escroto deste animal.

Palavras-chave: ultrassonografia, testículos, degeneração, lesões escrotais, caprino

ABSTRACT: This study aimed to describe the ultrasonographic findings in goat testes with pathologies in the scrotal area and comparing them with results of macroscopic and histopathological evaluation. The findings were obtained from the Boer goat, with low libido, clinically normal, but presenting small abscess in the left scrotal surface and a large nodule on the free end of the scrotum under the right testicle. The breeding soundness evaluation of this goat found low libido and azoospermy in material obtained after electroejaculation. The testicular ultrasound examination showed significant changes in testicular parenchyma in both testicles, which appeared heterogeneous with hyperechoic areas irregularly distributed throughout the parenchyma and presence of some regions with acoustic shadowing. These findings were compatible with the macroscopic evaluation of both testes obtained after orchietomy, presenting points of calcification around the mediastinum, as well as areas of fibrosis. Histologically, the seminiferous tubules had typical features of degeneration, with loss of germinal epithelium, extensive areas of mineralization and fibrosis and some sections of tubules showing spermostasis. It is concluded that ultrasound findings were consistent with those obtained by macroscopic and histopathologic examination, typical of testicular degeneration, possibly related to the presence of the lesions found in the scrotum of this animal.

Keywords: Ultrasound; testis; degeneration; scrotal lesions, goats

* Autor para correspondência: E. mail: *jmmcavalcante@bol.com.br

Recebido em 2.3.2014. Aceito 20.3.2014

¹ Faculdade de Veterinária, Universidade Estadual do Ceará (FAVET/UECE)

Introdução

A ultrassonografia vem sendo utilizada na reprodução animal desde os anos 1970, mas basicamente no diagnóstico reprodutivo de fêmeas, no monitoramento de alterações morfofisiológicas em ovários e do trato

genital e no diagnóstico de lesões patológicas destes órgãos (PECHMAN & EILTS, 1987; ALI et al., 2011). Por outro lado, o diagnóstico da função reprodutiva de machos tem sido limitado à palpação, circunferência escrotal e análise do sêmen

(PECHMAN & EILTS, 1987; AHMAD & NOAKES, 1995). Porém a ultrassonografia, sendo um procedimento simples e não invasivo, pode ser usado para complementar o exame clínico reprodutivo, permitindo maior precisão de diagnóstico (ANDRADE et al., 2012). Seu uso na andrologia veterinária permite avaliar a estrutura e a ecogenicidade do parênquima e mediastino testiculares (GOULETSOU et al., 2003), possibilitando a visualização de massas ou pequenas lesões multifocais (ALI et al., 2011), fornecendo um diagnóstico mais específico de calcificações intratesticulares e neoplasias (AHMAD, et al, 1993).

Dentre as patologias reprodutivas destaca-se a degeneração testicular, considerada a causa mais frequente de redução da fertilidade em mamíferos domésticos (AHMAD & NOAKES, 1995). Esta ocorre em

resposta a uma injúria provocada por vários fatores como estresse térmico e aumento da temperatura intratesticular, toxinas, distúrbios endócrinos e nutricionais, inflamações, infecções e abscessos na pele escrotal, assim como traumas, infecções e tumores testiculares (NOAKES et al., 2001). Porém, muitas vezes não é possível determinar sua causa primária, podendo a degeneração ocorrer sem o conhecimento de sua patogênese (JUBB & KENNEDY, 1963). Histologicamente, a degeneração testicular caracteriza-se por perda do epitélio de túbulos seminíferos, com proliferação de tecido conjuntivo fibroso, podendo ocorrer calcificação nos produtos da estase tubular (JUBB & KENNEDY, 1963; NASCIMENTO & SANTOS, 2003). Nas etapas iniciais da degeneração, comumente os testículos afetados apresentam tamanho normal ou ligeiramente diminuídos, porém

flácidos, enquanto que em etapas mais avançadas pode haver uma nítida redução no volume testicular, com aumento da consistência à palpação pelo aumento de tecido conjuntivo intersticial e mineralização dos túbulos seminíferos, que resulta na presença de pontos focais esbranquiçados ou amarelados na superfície de corte do parênquima do testículo. (NASCIMENTO & SANTOS, 2003).

Dependendo da extensão da lesão, pode ser observada baixa concentração espermática no ejaculado, com elevado percentual de alterações morfológicas, podendo ocorrer azoospermia nos casos mais graves (NASCIMENTO & SANTOS, 2003).

A reversão do quadro testicular e espermático em alguns casos é possível quando da remoção da injúria testicular, principalmente em sua fase inicial, com restauração da função espermática, porém esta é lenta quando comparada

com a fase degenerativa (NASCIMENTO & SANTOS, 2003).

A ultrassonografia tem sido aplicada com relativo sucesso no diagnóstico da degeneração testicular, pois diferentemente das imagens ultrassonográficas de testículos caprinos normais que apresentam ecogenicidade homogênea, em testículos afetados estas são heterogêneas com densas áreas hiperecóticas e sombras acústicas espalhadas pelo parênquima testicular (Ahmad et al., 1991; Ahmad & Noakes, 1995), o que permite o diagnóstico precoce desta patologia antes de sua manifestação clínica, tornando ferramenta útil na realização de exames andrológicos em animais destinados à reprodução (AHMAD et al., 1991).

Dada a importância da ultrassonografia como auxiliar no diagnóstico da degeneração testicular, este trabalho teve como objetivo descrever os achados ultrassonográficos

em testículos de caprino com patologias na região escrotal e compara-los com

Material e Métodos

Os achados foram obtidos em reprodutor caprino da raça Boer, com idade superior a quatro anos, oriundo de criatório particular, com queixa clínica de baixa libido, ainda que anteriormente apresentasse histórico reprodutivo na propriedade de origem. Este animal foi transportado para o Laboratório de Tecnologia do Sêmen Caprino e Ovino da Universidade Estadual do Ceará (Fortaleza-CE) para avaliação andrológica, sendo mantido em baia individual, alimentado com volumoso a base de feno e concentrado comercial, além de sal mineral e água à vontade.

Inicialmente o animal foi submetido a exame clínico, com avaliação da condição física geral seguida por exame clínico reprodutivo (exame andrológico), conforme recomendação do COLÉGIO BRASILEIRO DE REPRODUÇÃO

resultados de avaliação macroscópica e histopatológica dos mesmos.

ANIMAL (1998). O escroto foi avaliado quanto ao aspecto e presença de lesões. Os testículos foram palpados para presença de reação dolorosa, com registro do tamanho, alterações de temperatura e consistência, além de verificada a livre movimentação dos mesmos no escroto para possíveis aderências. As dimensões dos testículos foram tomados com uso de fita métrica própria para determinação da circunferência escrotal. A posição dos testículos no saco escrotal e inserção dos mesmos também foram registradas.

Também foram palpados epidídimos e cordões espermáticos para verificar a presença de possíveis alterações, bem como foi avaliado seu comprimento (testículo penduloso ou bem inserido, capacidade de termorregulação).

Para coleta do sêmen, o animal foi submetido à eletroejaculação por

este não ser responsivo à fêmea em estro para coleta em vagina artificial. Imediatamente após a coleta foram registrados volume e aspecto do sêmen (coloração e consistência). Uma gota de sêmen (10µL) foi colocada sobre uma lâmina previamente aquecida à 37°C e levada ao microscópio em objetiva de 20x para avaliação da motilidade massal. Em seguida, foi tomada outra alíquota de 10µL de sêmen diluído com solução salina fisiológica na proporção 1:20 (sêmen:solução salina, diluição feita a 37°C) e colocada em lâmina/lamínula também aquecida e observada ao microscópio em objetiva de 40x para avaliação do percentual de espermatozoides móveis e vigor (CHEMINEAU et al., 1991). Para a avaliação ultrassonográfica dos testículos e epidídimos foi utilizado equipamento de ultrassom modelo Shimadzu SDL-32, portando transdutor linear de 3,5 MHz, seguindo metodologia de GOULETSOU et al.

(2003), com algumas modificações. O animal foi contido em brete de contenção para pequenos ruminantes e aplicado gel de carboximetilcelulose em toda extensão da superfície do escroto para melhorar o contato do transdutor com o órgão. Os testículos foram suavemente tracionados para baixo e posto em contato com o transdutor linear, que foi posicionado nos planos de visualização sagital (transdutor posicionado ao longo da linha longitudinal na face caudal do testículo), frontal (transdutor posicionado ao longo da linha longitudinal na face lateral do testículo) e transversal (transdutor posicionado perpendicular à linha longitudinal na face lateral ou caudal do testículo).

O transdutor foi movimentado de modo a obter imagens representativas de cada plano. As imagens obtidas foram fotografadas diretamente do monitor do equipamento ultrassonográfico para posterior

avaliação dos achados ultrassonográficos. Em virtude da recomendação de descarte do animal devido ao prognóstico irreversível do quadro reprodutivo após avaliação andrológica e a opção pelo abate do mesmo por parte do proprietário, o animal foi submetido previamente à orquiectomia por técnica fechada. Segundo Kerjes et al. (1985), para realização de exames macroscópicos e histológicos dos testículos e epidídimos visando validar os achados ultrassonográficos. Estes órgãos foram dissecados e examinados para verificação de alterações externas e aderências, sendo em seguida pesados. Posteriormente foram seccionados para avaliação macroscópica do parênquima e obtenção de amostras destinadas ao processamento histológico de rotina.

Após processamento, as lâminas histológicas foram analisadas ao microscópio para caracterização de alterações histopatológicas.

Resultados e Discussão

Ao exame clínico geral, o caprino apresentou parâmetros normais com presença, entretanto, de abscessos menores na região inguinal esquerda e no lado esquerdo do escroto, além de um nódulo na extremidade escrotal livre sob o testículo direito de aproximadamente 4,0 cm (Figura 1A e B).

Este nódulo apresentava consistência firme com presença de fístula por onde drenava material de aspecto purulento.

À palpação, verificou-se que este era restrito ao escroto, sem aparente ligação íntima com o testículo ou epidídimo. Entretanto, tanto o epidídimo como o testículo direito eram menores quando comparados com os mesmos contra-laterais.

A circunferência escrotal foi de 29,0 cm sendo a largura do testículo direito de 4,8 cm e o esquerdo de 5,2 cm.

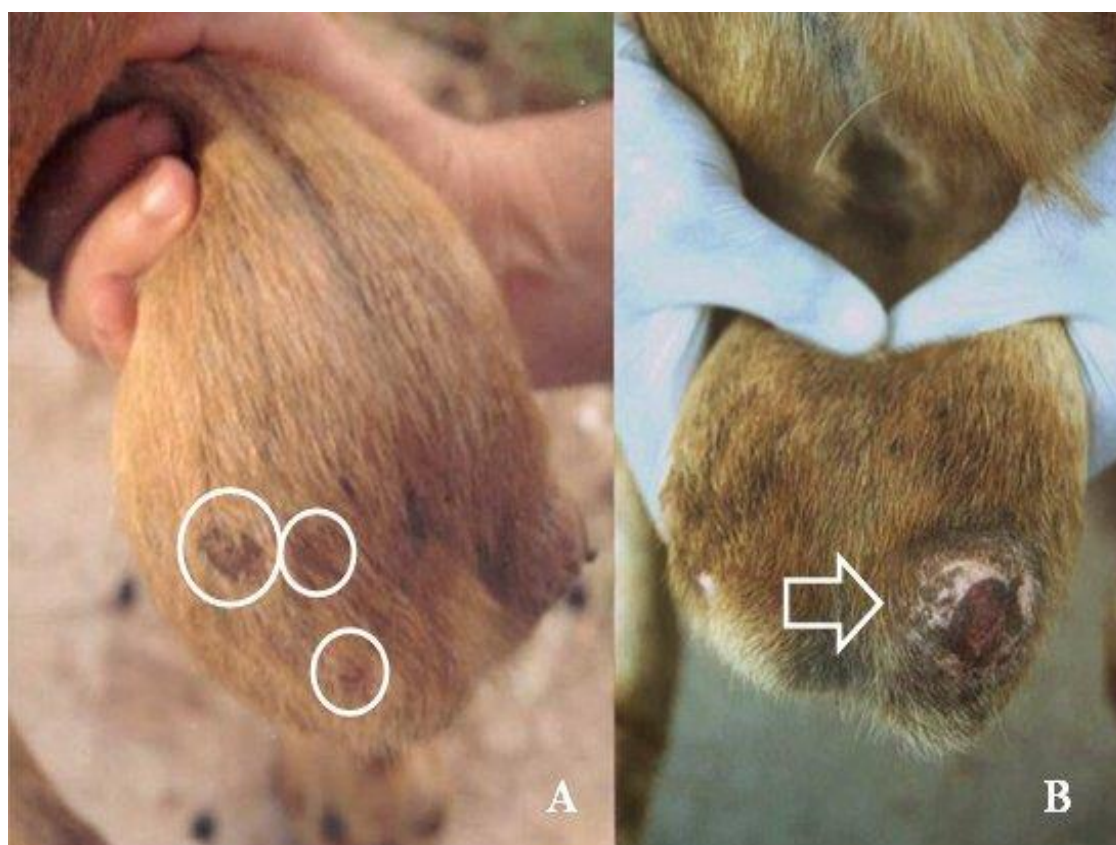


Figura 1: Escroto de caprino apresentando múltiplos abscessos no lado esquerdo (A) e presença de nodulação no lado direito (B)

Figure 1: Goat scrotum presenting multiple abscesses on the left side (A) and presence of nodulation on the right side (B)

Ambos os testículos contavam com razoável mobilidade no interior do escroto, apesar do testículo direito possuir pouco espaço de deslocamento por conta da presença do nódulo e de discreto sinal de aderência. O escroto apresentava-se penduloso, atingindo pouco abaixo da linha do jarrete, com aparente ausência de mecanismos de

elevação testicular termorregulatórios. Também à palpação, os testículos apresentaram ligeira flacidez, principalmente o direito. O animal apresentava baixa libido para monta em fêmea estrogenizada, de modo que impossibilitou a coleta de sêmen por vagina artificial, sendo feito uso da eletroejaculação. O material obtido

apresentava-se incolor, pouco viscoso, com ausência de espermatozoides em seu conteúdo, caracterizando um quadro de azoospermia. O exame testicular ultrassonográfico apresentou alterações significativas no parênquima testicular em ambos os testículos quando comparado com o padrão ecográfico de caprinos normais (Figura 2A e B).

Tanto o testículo esquerdo como o direito apresentou parênquima heterogêneo com áreas hiperecóicas distribuídas irregularmente por todo o parênquima, com presença de algumas regiões com sombra acústica, ainda que estas fossem menos presentes no testículo direito (Figura 2A).

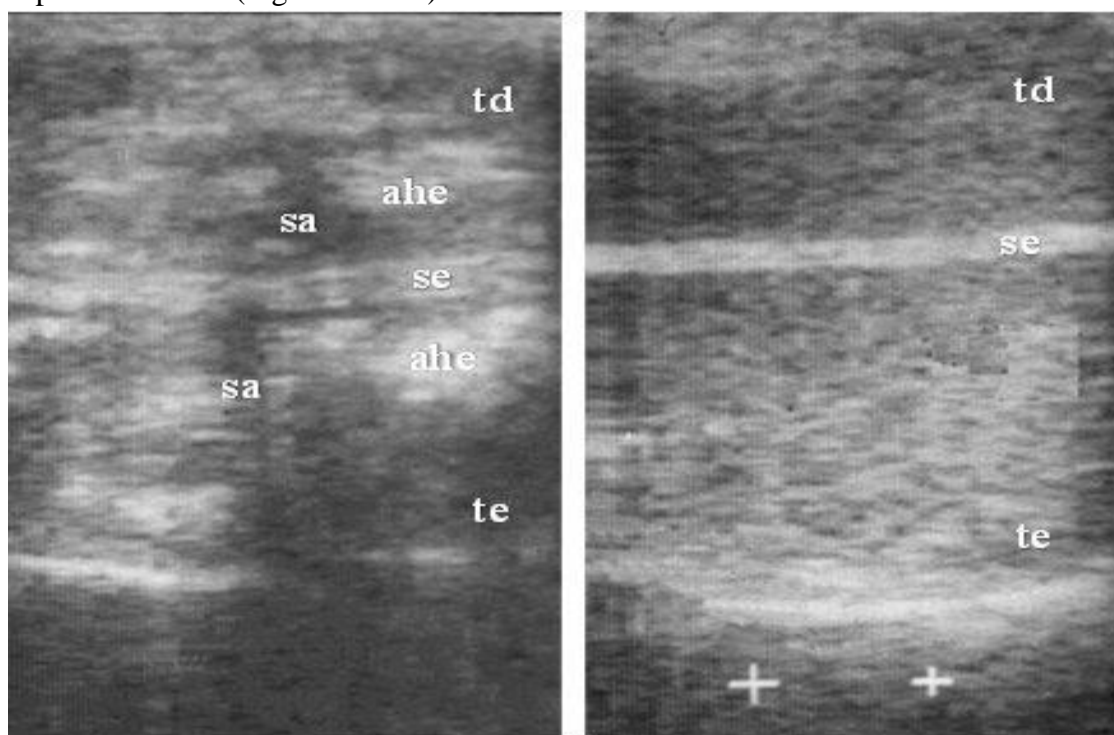


Figura 2: Ultrassonografia de testículo caprino com degeneração testicular (A) apresentando áreas hiperecóicas (ahe) e sombra acústica (sa), tanto no testículo direito (td) como esquerdo (te), que se encontram separados pelo septo escrotal (se). Comparar com imagem ultrassonográfica de testículo caprino normal (B).

Figure 2: Ultrasonography of goat testis with testicular degeneration (A) presenting hyperechoic areas (ahe) and acoustic shadowing (sa), both in right (td) as left (te) testicle, which are separated by the septum scrotal (se). Compare with ultrasound image of goat with normal testicle (B).

Imagens no plano sagital no testículo direito permitiu a visualização do nódulo, mas não a cauda do epidídimo, em virtude da dificuldade em acessá-lo, apresentando área de sombra na imagem ultrassonográfica (Figura 3A). A imagem do nódulo revelou a presença de espessa camada hiperecólica circundando região de

menor ecogenicidade, compatível com imagem de sua secção transversal após a retirada do nódulo por ocasião da orquiectomia do animal, onde se verificou uma área central de acúmulo de material purulento, circundada por espessa camada de tecido aspecto denso (Figura 3B).

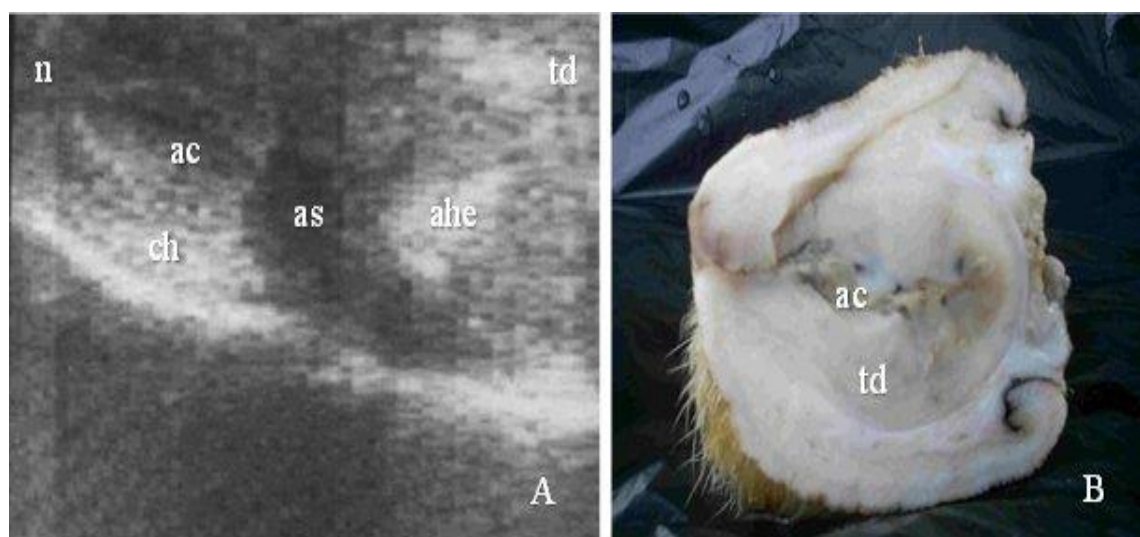


Figura 3: Ultrassonografia de testículo caprino com degeneração testicular (A) apresentando áreas hiperecóicas (ahe) no testículo direito (td), mas com dificuldade de visualização do epidídimo, resultando em área de sombra (as) em virtude da presença de nódulo (n) que contava com espessa camada hiperecólica (ch) circundando área central (ac) hipoecólica, compatível com a imagem seção transversal deste mesmo nódulo (B) onde é mostrado presença de região central (ac) com material de aspecto purulento, circundada por espessa camada de tecido aspecto denso (td).

Figure 3: Ultrasonography of goat testis with testicular degeneration (A) showing hyperechoic areas (ahe) in right testicle (td), but with difficulty viewing of the epididymis, resulting in shadow area (s) due to the presence of nodule (n) which had thick hyperechoic layer (ch) surrounding hypoechoic central area (c), consistent with the cross section image of the same nodule (B) where it is shown the presence of the central region (ac) with purulent material, surrounded by a thick layer of dense tissue (td).

Após a orquiectomia, foi verificado o menor tamanho do testículo direito frente ao testículo esquerdo, comprovada pela pesagem de ambos, onde o testículos direito e esquerdo pesaram, respectivamente, 98.65 g e 136.56 g. À dissecação, o testículo direito apresentou tecido aderido à túnica vaginal, não verificada no testículo esquerdo (Figura 4A), confirmando os achados de possível aderencia ao exame escroto-testicular por palpação. Ao corte transversal, tanto o testículo esquerdo como o direito apresentavam pontos de calcificação em torno do mediastino (Figura 4B), além de áreas de fibrose presentes no testículo direito.

Quanto aos achados histopatológicos, foi verificado em ambos os testículos extensas áreas de mineralização e fibrose, com túbulos seminíferos apresentando características típicas de degeneração, com perdas de epitélio germinativo, com alguns

túbulos apresentando apenas a membrana basal (Figura 5A). Nítida redução do tecido intersticial foi observada, com túbulos relativamente espaçados entre si. Em alguns túbulos foi verificada a presença de células gigantes e vacuolização do epitélio germinativo. Outros túbulos apresentavam em seu lúmen células de linhagem germinativa desprendidas do epitélio tubular. Poucos túbulos seminíferos foram encontrados com espermátides, revelando algum grau de atividade espermatogênica. Ao lado das áreas de calcificação, algumas seções de túbulos apresentavam espermiostase, com grande acúmulo de espermatozoides (Figura 5B). Não foi possível a coleta de conteúdo purulento do nódulo localizado no escroto direito, porém foi realizado esfregaço microbiológico de abscesso localizado na região inguinal, revelando a infecção ter como agente etiológico sugestivo o *Corynebacterium* sp.

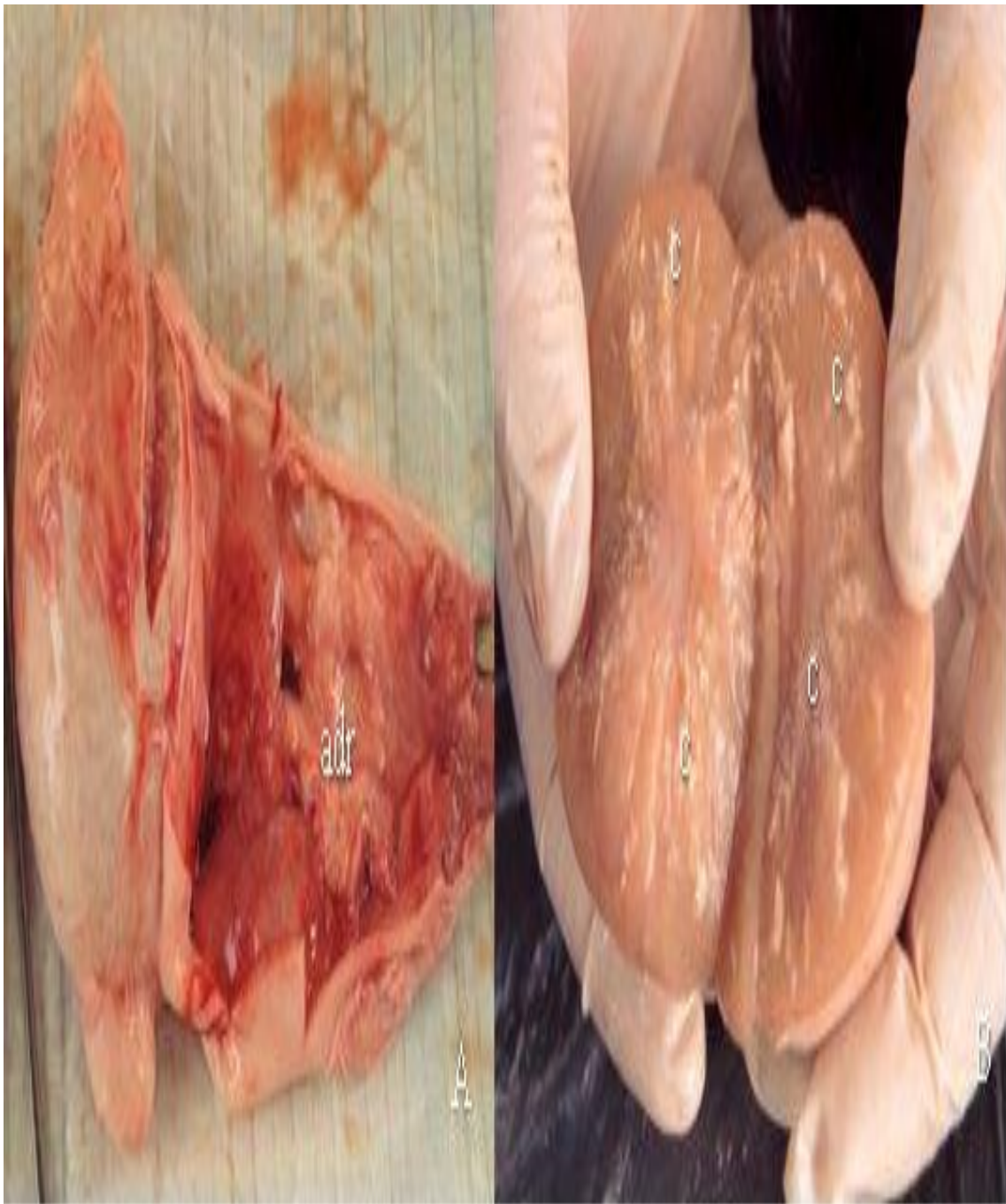

Figura 4: (A) Testículo direito dissecado após orquiectomia apresentando aderências (adr) na túnica vaginal; (B) Corte transversal do testículo esquerdo com pontos de calcificação (c)

Figure 4: (A) Right testicle dissected after orchiectomy presenting adhesions (adr) in the tunica vaginalis, (B) Cross section of the left testis showing points of calcification (c)

O uso da ultrassonografia testicular pode servir como um recurso adicional aos profissionais da área de veterinária no diagnóstico e prognóstico de patologias reprodutivas e mesmo detecta-las precocemente. AHMAD *et al* (1991), cita caso de ovinos que à palpação apresentaram testículos e estruturas associadas aparentemente normais, mas com alterações já presentes à imagem ultrassonográfica.

O caprino do presente trabalho apresentou alterações ao exame andrológico. A flacidez e tamanho reduzido dos testículos, principalmente o direito, são indicativos de degeneração testicular (NASCIMENTO & SANTOS, 2003).

Além disso, a apresentação pendulosa do saco escrotal com reduzida capacidade termorregulatória, a discreta aderência do testículo direito, além da presença do nódulo e de outros pequenos abscessos no escroto, apontam para deficiência na capacidade

funcional reprodutiva deste animal, o que é ainda mais evidenciado com a constatação da azoospermia após coleta seminal por eletroejaculação.

O exame ultrassonográfico testicular foi realizado com uso de transdutor de 3.5 MHz, resultando em imagens de menor resolução. GOULETSOU *et al.* (2003) recomenda o uso de sondas de 6.0 MHz na avaliação testicular de ovinos por propiciar melhor resolução.

Entretanto, apesar da menor resolução das ecografias realizadas no presente estudo, este mostrou-se adequado para visualização do parênquima testicular e na identificação de alterações patológicas deste órgão.

O aspecto heterogêneo do parênquima testicular de ambos os testículos, com áreas hiperecóticas e sombras acústicas da imagem ultrasonográfica como as encontradas, são atribuídas a focos de mineralização (calcificação) e fibrose por AHMAD *et*

al. (1993; 1995), o que sugere a hipótese de degeneração testicular. Estes focos de mineralização visualizados nas imagens ultrassonográficas obtidas foram confirmados ao exame macroscópico de dissecação dos testículos após

O diagnóstico de degeneração testicular também foi reforçado pelos achados histológicos. Túbulos apresentando perda de epitélio germinativo, com baixa ou ausente atividade espermatogênica, com extensas áreas de fibrose e mineralização, são típicos de achados histológicos de testículos com degeneração (JUBB & KENNEDY, 1963; NASCIMENTO & SANTOS, 2003).

A ausência de túbulos com atividade espermatogênica normal nos cortes histológicos analisados justifica a azoospermia do ejaculado do caprino avaliado.

orquiectomia do caprino, onde, ao corte, o parênquima de ambos os testículos revelaram pontos de calcificação e áreas de fibrose, compatíveis com os achados ultrassonográficos do testículo de áreas hiperecóticas e presença de sombras acústicas.

Os achados ultrassonográficos, macroscópicos e histopatológicos são condizentes com os observados por AHMAD & NOAKES (1995), onde caprinos em estágios adiantados de degeneração testicular apresentavam numerosas áreas hiperecóticas com sombras acústicas distribuídas pelo parênquima testicular, consistente com a presença nos testículos de áreas de mineralização observadas à necropsia bem como ao exame histológico, onde também constataram proliferação de tecido fibroso intersticial e túbulos seminíferos com perda de epitélio e vacuolização, alterações típicas da degeneração.

Entretanto, diferentemente destes autores, que atribuíram a degeneração testicular à deficiência de zinco, no presente trabalho a degeneração testicular parece estar relacionado às lesões presentes na superfície do escroto deste animal bem como às aderências encontradas em seu interior.

Em geral é difícil a identificação precisa da causa da degeneração testicular, em virtude das diversas etiologias que podem desencadear esta condição (NASCIMENTO & SANTOS, 2003).

Uma possibilidade da ocorrência de degeneração testicular no animal do presente trabalho é a presença do nódulo na região distal do escroto, inferior ao testículo e epidídimo esquerdos, que pode estar interferindo nos processo de termorregulação, predispondo à ocorrência da degeneração testicular (MIEUSSET et al., 1992).

A presença de aderências à túnica vaginal e de pequenos abscessos na pele do escroto deste caprino também podem ter contribuir para o prejuízo dos processos termorregulatórios: as aderências por prejudicar a movimentação testicular e os abscessos por induzirem reações inflamatórias no escroto, prejudicam sua regulação térmica.

É possível que a existência deste grande nódulo, dos pequenos abscessos e da aderência da túnica podem estar relacionados entre si, resultado de uma infecção em comum, provavelmente *Corynebacterium*, que afetou tanto a pele do escroto como a túnica vaginal, ocasionando processos inflamatórios e prejuízo dos mecanismos termorregulatórios, levando a um aumento da temperatura testicular e, com isto, à degeneração. Entretanto, outras causas para a ocorrência da degeneração testicular neste animal não podem ser descartadas.

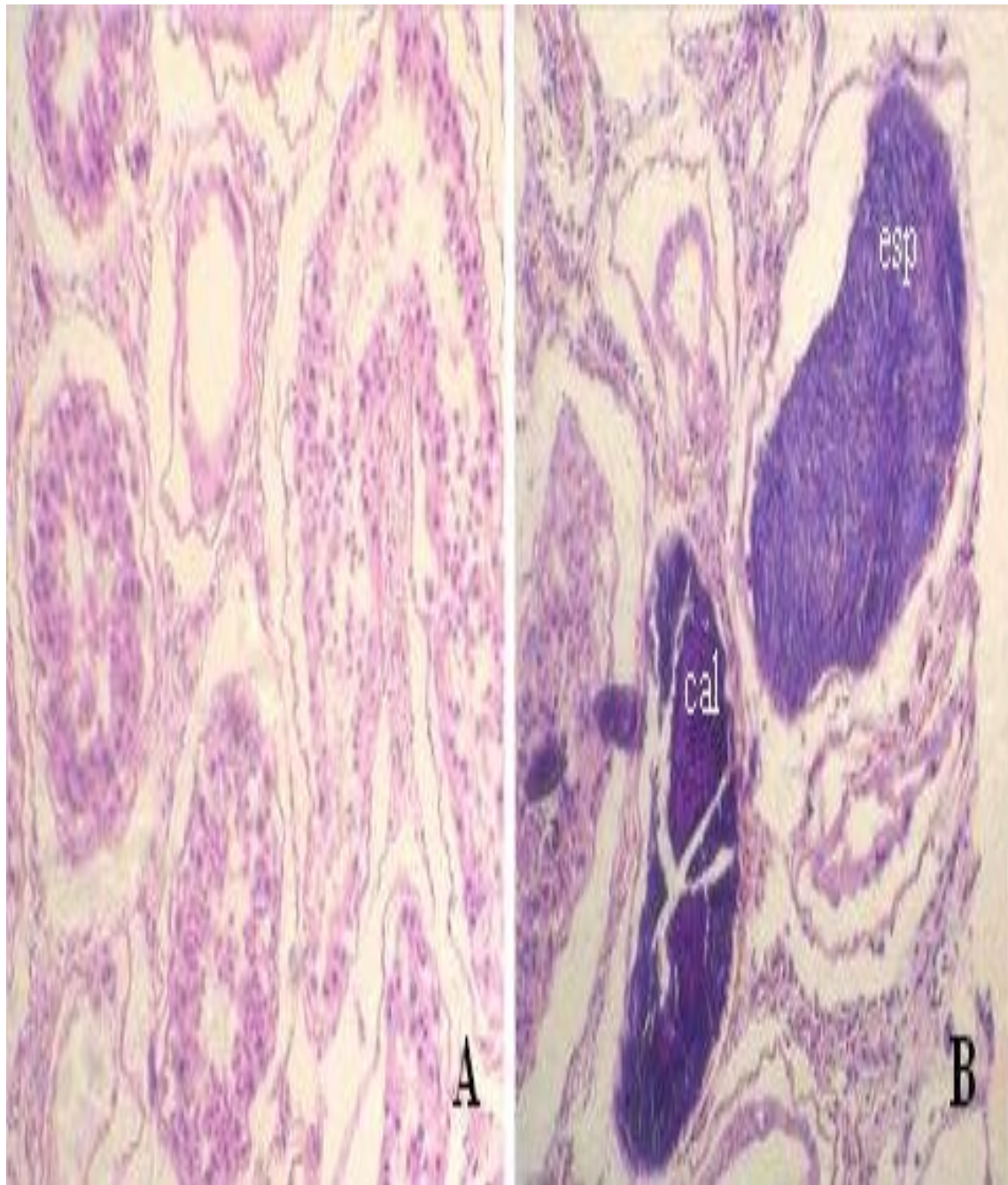


Figura 5: (A) Histologia de testículo caprino com túbulos seminíferos em vários graus de degeneração; (B) Seção mostrando túbulos seminíferos com espermiostase (esp) e calcificação (cal).

Figure 5: (A) Histology of goat testicle with varying degrees of degeneration of seminiferous tubules; (B) Section showing seminiferous tubules with spermiostasis (esp) and calcification (cal).

Conclusões

As imagens obtidas pela ultrassonografia testicular possibilitou a visualização de alterações no parênquima testicular compatíveis com os encontrados em processos degenerativos deste órgão, reforçando os achados obtidos ao exame clínico reprodutivo e espermograma e que foram observação macroscópica após dissecação destes testículos, bem como pelo exame histopatológico.

Referências Bibliográficas

- AHMAD, N.; NOAKES D.E.; SUBANDRIO A.L. B-mode real time ultrasonographic imaging of the testis and epididymis of sheep and goats. **The Veterinary Recorder**, v.25, p. 491-496, 1991.
- AHMAD, N.; NOAKES D.E.; MIDDLETON, D.J. Use of ultrasound to diagnose testicular degeneration in a goat. **The Veterinary Record**, v.24, p.436-439, 1993.
- AHMAD, N.; NOAKES, D.E. Ultrasound imaging in determining the presence of testicular degeneration in two male goats. **British Veterinary Journal**, v.151, p.101-110, 1995.
- ALI, K.M.; AKHTAR, N.; ALI, S.; AHMAD, M.; YOUNIS, M. Ultrasound Imaging of Testes and Epididymides of Normal and Infertile Breeding Bulls. **Pakistan Veterinary Journal**, v. 31, n. 4, p. 345-350, 2011.

- ANDRADE, A.K.G.; Soares, A.T.; Cartaxo, F.Q.; Peña-Alfaro, C.E.; Guerra, M.M.P. Achados ultrassonográficos nos testículos e epidídimos de carneiros deslanados jovens e clinicamente sadios. **Arquivo Brasileiro de Medicina Veterinária e Zootecnia**, v.64, n.2, p.371-379, 2012.
- CHEMINEAU, P.; CAGNIÉ, Y. Traininig manual on artificial insemination in sheep and goats. Roma: FAO, 1991. 222p.
- COLÉGIO BRASILEIRO DE REPRODUÇÃO ANIMAL. Manual para exame andrológico e avaliação de sêmen animal. 2a Edição, Belo Horizonte: CBRA, 1998. 49p.
- GOULETSOU, P.G.; AMIRIDIS, G.S.; CRIPPS, P.J.; LAINAS, T.; DELIGIANNIS, K.; SARATSI, P.; FTHENAKIS, G.C. Ultrasonographic appearance of clinically healthy testicles and epididymes of rams. **Theriogenology**, v.59, p.1959-1972, 2003.
- JUBB, K.V.F.; KENNEDY, P.C. Pathology of domestic animals. New York: Academic Press, 1963. v1.
- KERJES, A.W.; NEMETH, F.; RUTGERS, J.E. A colour atlas of large animal surgery. Utretch: Wolfe Medical Publications, 1985. 143p.

- MIEUSSET, R.; QUINTANA CASARES, P.; SANCHEZ PARTIDA, L.G.; SOWRBUTTS, S.F.; ZUPP, J.L.; SETCHELL, B.P. Effects of heating the testis and epididymites of ram by scrotal insulation on fertility and embryo mortality in ewes inseminated with frozen semen. **Journal of Reproduction and Fertility**, v.94, n.2, p.337-344, 1992.
- NASCIMENTO, E.F.; SANTOS, R.L. Patologia da Reprodução dos Animais Domésticos. 2a ed. Rio de Janeiro: Guanabara Koogan, 2003. 137p.
- NOAKES, D. E.; PARKINSON, T. J.; ENGLAND, G. C. W. Arthur's Veterinary Reproduction and Obstetrics, 8th ed. London: W.B. Saunders,. 2001
- PECHMAN, R.D.; EILTS, B.E. B-mode ultrasonography of bull testicle. **Theriogenology**, v.27, p.431-441, 1987.