

# Emprego de Técnicas Fisioterapêuticas no Desmame de um Recém Nascido Prematuro com Paralisia Diafragmática Unilateral e Atelectasia - Relato de Caso

## *Employment of Physiotherapy Techniques Weaning a Premature Newborn with Unilateral Diaphragmatic Paralysis and Atelectasis - Case Report*

Graziela Ferreira Biazus<sup>1</sup>, Cidia Cristina Kupke<sup>1</sup>, Sara Silva Matos<sup>1</sup>, Silvia Raquel Jandt<sup>1</sup>

### RESUMO

**Introdução:** A fisioterapia vem assumindo seu papel indispensável na equipe assistencial na Unidade de Terapia Intensiva neonatal. **Descrição do relato de caso:** O presente estudo relata a experiência positiva no desmame de um recém nascido prematuro que inicialmente apresentou moderada atelectasia à direita sendo revertida, e após sua extubação apresentou importante atelectasia nos dois terços inferiores do pulmão esquerdo devido a uma paralisia diafragmática unilateral, confirmada pelos achados ecográficos. A equipe da cirurgia pediátrica orientou aguardar uma semana para observar evolução pulmonar, no entanto se a evolução pulmonar fosse negativa com permanência de áreas atelectasiadas haveria indicação de cirurgia de plicatura do diafragma esquerdo. A escolha de técnicas de fisioterapia respiratória adequadas favoreceu a reexpansão pulmonar de áreas com atelectasias, sendo possível realizar o desmame da ventilação mecânica não invasiva e manter o bebê em ar ambiente. **Conclusão:** O recém nascido teve alta hospitalar com padrão ventilatório eficaz, mamando no seio materno e sem necessidade de intervenção cirúrgica.

**Palavras-chave:** Prematuro. Atelectasia. Paralisia Diafragmática. Fisioterapia.

### ABSTRACT

**Introduction:** The physiotherapy has been assuming its indispensable role in the health care team of Neonatal. **Description of case report:** The present study reports the positive experience in the weaning of the premature newborn who initially presented moderate right being reversed, atelectasis and after extubation atelectasis important two-thirds lower than the left lung due to the unilateral diaphragmatic paralysis, confirmed by echographic findings. The team of pediatric surgery guided wait a week to observe lung evolution, however if the lung was negative developments with remaining areas of atelectasis would be a surgical indication for plication of the left diaphragm. The choice of appropriate methods of respiratory therapy favored the lung re-expansion of areas of atelectasis, and can perform on-invasive weaning from mechanical ventilation and keep the baby in ambient air. **Conclusion:** The newborn was discharged with effective breathing pattern, being breast fed and no need for surgical intervention.

**Keywords:** Premature. Atelectasis. Diaphragmatic Paralysis. Physiotherapy.

1. Hospital de Clínicas de Porto Alegre – RS. Departamento de Fisioterapia, Área Neonatal.

**Autora correspondente:** Graziela Ferreira Biazus  
**E-mail:** gbiazus@hotmail.com

Recebido: 08/04/2014  
Aprovado: 30/05/2014

## INTRODUÇÃO

A fisioterapia é uma modalidade terapêutica relativamente recente dentro das Unidades de Terapia Intensiva neonatais e que está em expansão, especialmente nos grandes centros, sendo realizada por meio de diversas técnicas<sup>[1,2]</sup>. A reabilitação inclui desde a avaliação e prevenção de alterações cinético funcionais até intervenções de tratamento como: controle e aplicações de gases medicinais, cuidados na ventilação pulmonar mecânica invasiva e não invasiva<sup>[3]</sup>.

A paralisia ou paresia diafragmática pode levar a complicações como atelectasia ou pneumonia. O uso Ventilação Mecânica Não Invasiva (VMNI) através de máscara nasal ou facial apresenta-se como método capaz de manter a assistência ventilatória, evitando às complicações inerentes a presença do tubo endotraqueal e proporcionando extubação precoce<sup>[4]</sup>.

A paralisia diafragmática consiste na perda da capacidade de contração deste músculo, provocada por lesão ou alteração nas estruturas que geram ou conduzem os estímulos nervosos que regem a sua atividade. A suspeita de paralisia hemidiafragmática pode ser confirmada pela radiografia torácica e pelo exame de ecografia torácica<sup>[5]</sup>. O tratamento pode ser conservador (nos casos em que não há desnervação completa do nervo frênico), ou cirúrgico. A cirurgia de plicatura diafragmática pode aumentar significativamente a morbidade precoce tal como ventilação mecânica prolongada ou efusões pleurais, sendo indicada somente em casos de insuficiência respiratória grave<sup>[6,7]</sup>.

Quando o paciente está em Ventilação Mecânica Invasiva (VMI) há acúmulo de secreção levando ao aumento da resistência das vias aéreas, alteração na relação ventilação perfusão e consequentes atelectasias, retardando o desmame<sup>[8]</sup>.

As atelectasias são alterações pulmonares frequentes, podendo determinar piora do quadro da criança com predisposição às complicações infecciosas e necessidade de maior suporte ventilatório (oxigenoterapia, ventilação mecânica invasiva e/ou não invasiva)<sup>[9]</sup>. A fisioterapia respiratória mostra-se um recurso importante no

período do desmame com técnicas de higiene brônquica e de posicionamento no leito<sup>[10]</sup>.

A VMNI pode ser indicada em diversas situações clínicas objetivando prevenir a intubação, diminuir o trabalho muscular respiratório, estabilizar a caixa torácica e diminuir a mortalidade<sup>[11]</sup>. Segundo o Consenso Brasileiro de Ventilação Mecânica em Neonatologia e Pediatria o uso da pressão expiratória positiva final (*positive end-expiratory pressure* - PEEP) entre 4 e 6 cmH<sub>2</sub>O pode prevenir atelectasia, chegando ao nível máximo de 8 cmH<sub>2</sub>O. A PaCO<sub>2</sub> deve ser tolerada entre 45 e 65 mmHg, e o oxigênio deve ser ajustado para manter a PaO<sub>2</sub> entre 50 e 70 mm Hg<sup>[12-13]</sup>.

O presente estudo relata a experiência positiva no desmame de um recém nascido prematuro com paralisia diafragmática unilateral e atelectasia, utilizando técnicas de fisioterapia respiratória.

## DESCRIÇÃO DO RELATO DE CASO

Criança do sexo feminino, nascida no dia 09 de dezembro de 2013, parto vaginal, idade gestacional de 28 semanas, peso ao nascer 1,345g, Apgar 4/9. Nasceu hipotônica, bradicárdica e cianótica, sendo aspiradas vias aéreas e iniciada ventilação com pressão positiva com FiO<sub>2</sub> a 40%. Manteve cianose e bradicardia, necessitando aumento de Pressão Inspiratória Positiva (PIP) até 25 cmH<sub>2</sub>O e FiO<sub>2</sub> até 80% para estabilizar. Próximo ao quinto minuto assumiu ventilação espontânea efetiva, mantida em Pressão Positiva Contínua em Vias Aéreas (*Contiunous Positive AirwayPressure* - CPAP) no *baby puff*, com O<sub>2</sub> a 60%, manteve certa hipotonia, encaminhada à Unidade de Terapia Intensiva (UTI) neonatal.

A recém nascida teve diagnóstico de prematuridade e doença da membrana hialina, recebeu surfactante nas primeiras horas de vida. Ainda no dia 09/12/2013 apresentou uma broncopneumonia e sepse, foi intubada, permanecendo nos parâmetros: PIP 23 cmH<sub>2</sub>O, PEEP de 5cmH<sub>2</sub>O, FR de 60irpm e FiO<sub>2</sub> de 0,31. No dia 10/12/2013, constatou-se um pneumotórax à esquerda, sendo drenado. No décimo quarto dia de vida realizou cirurgia cardíaca para fechamento do canal arterial.

Foi solicitado atendimento de fisioterapia respiratória pela equipe médica no dia 30/12/2013.

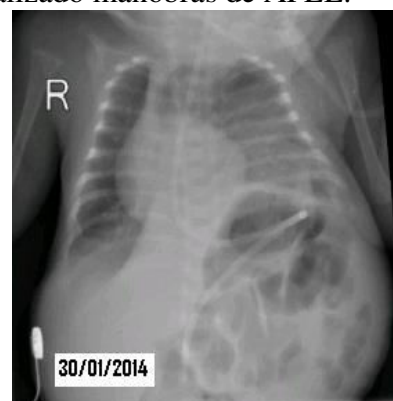
No momento da avaliação fisioterapêutica, a Recém Nascida (RN) estava com 21 dias de vida, em incubadora, em VMI modo Ventilação Mandatória Intermitente Sincronizada com os parâmetros: PIP 16 cmH<sub>2</sub>O, PEEP 5cmH<sub>2</sub>O, FR 35irpm, FiO<sub>2</sub> 0,25. Na ausculta pulmonar havia presença de roncos difusos e a saturação percutânea de O<sub>2</sub> de 95%.

No dia 22/01/2014 a RN apresentou uma piora clínica, com queda percutânea da saturação de O<sub>2</sub>, foi realizado uma radiografia de tórax que evidenciou moderada área de atelectasia em pulmão direito. Aumentou-se a PEEP de 5 para 7 cmH<sub>2</sub>O, realizou-se manobras de Aumento do Fluxo Expiratório Lento (AFEL) adaptado ao prematuro com a finalidade de incrementar o fluxo aéreo expiratório e deslocamento de secreções brônquicas por aumento lento do fluxo expiratório. Após foram instiladas no tubo endotraqueal (TET), gotas de soro fisiológico a 0,9 % para fluidificar a secreção e aspiração asséptica do TET por sistema fechado, apresentando grande volume de secreção mucóide. Após aproximadamente 15 minutos de manipulação, houve melhora na ausculta pulmonar, porém o murmúrio vesicular ainda estava diminuído a direita, realizou-se manobras de hiperinsuflação manual, utilizando 25 mmHg como máximo de pressão, produzindo um fluxo laminar intercalado ao fluxo turbulento, e finalizou-se com nova aspiração de TET, naso e orofaringe utilizando sonda de aspiração de número 06. No final do atendimento, a ausculta pulmonar estava simétrica, presente bilateralmente. Retornou-se a PEEP para 5 cmH<sub>2</sub>O. Solicitado nova radiografia de tórax, sendo constatada ausência de atelectasia.

A RN foi extubada em 28/01/2014, mantida em VMNI no modo *Bilevel Positive Airway Pressure* (BiPAP) com os parâmetros de PIP 20 cmH<sub>2</sub>O, PEEP 5 cmH<sub>2</sub>O, FR 20 irpm e FiO<sub>2</sub> 0,25.

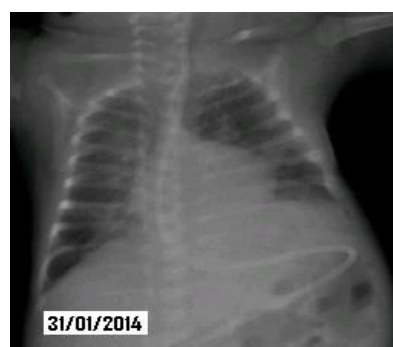No dia 30/01/2014, modificou-se o modo ventilatório para CPAP nasal, então a criança apresentou episódio de piora clínica, com esforço ventilatório e assimetria nos movimentos do tórax, realizou-se radiografia torácica (Figura 1) que evidenciou redução volumétrica do hemitórax esquerdo, com opacidades de aspecto consolidativo e atelectásicos nos dois terços inferiores deste pulmão. Foi realizada também

uma ecografia torácica, onde o diafragma esquerdo encontrava-se mais elevado que o habitual, a diferença de altura era de 1 cm, com movimento paradoxal à esquerda. Os achados ecográficos foram compatíveis com paralisia do diafragma esquerdo. A equipe da cirurgia pediátrica orientou aguardar uma semana para observar evolução pulmonar, no entanto se a evolução pulmonar fosse negativa com permanência de áreas atelectasiadas haveria indicação de intervenção cirúrgica. A RN retornou para VMNI no modo BiPAP com os parâmetros PIP 20 cmH<sub>2</sub>O, PEEP 8 cmH<sub>2</sub>O, FR 20 irpm, FiO<sub>2</sub> 0,25 e realizado manobras de AFEL.



**Figura 1:** Radiografia torácica que evidenciou redução volumétrica do hemitórax esquerdo, com opacidades de aspecto consolidativo e atelectásicos nos dois terços inferiores deste pulmão.

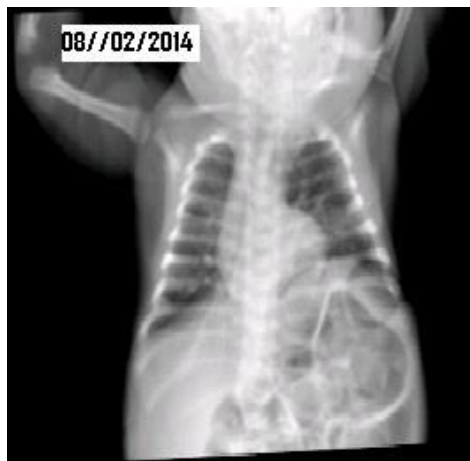No dia seguinte, 31/01/2014, modificou-se o modo ventilatório para CPAP com máscara nasal mantendo PEEP de 8 cmH<sub>2</sub>O, realizada nova radiografia de tórax que mostrou redução da área atelectasiada à esquerda (Figura 2).



**Figura 2:** Radiografia torácica com redução da área atelectasiada à esquerda.

Durante 8 dias se manteve estas condutas, fisioterapia respiratória duas vezes ao dia. No dia 08/02/2014 não se evidenciou mais atelectasias,

permanecendo uma eventração do diafragma esquerdo devido à paralisia diafragmática (Figura 3). A criança permaneceu estável, sendo retirada da CPAP nasal, respirando em ar ambiente, sem necessidade de cirurgia de plicatura do diafragma esquerdo. Teve alta hospitalar no dia 27/02/2014, com padrão ventilatório eficaz e mamando no seio materno.



**Figura 3:** Radiografia torácica sem evidências de atelectasias.

## DISCUSSÃO

A fisioterapia faz parte da assistência multiprofissional das UTIs neonatais. O contínuo desenvolvimento do tratamento fisioterapêutico levou a melhores técnicas e recursos para essa população que contribuiu para redução da morbidade neonatal, permanências mais curtas no hospital, e menores custos hospitalares<sup>[14]</sup>. Várias modalidades de assistência ventilatória estão disponíveis para o RN prematuro. A escolha da modalidade e da estratégia a ser usada deve se basear nos conhecimentos da fisiologia e da fisiopatologia da doença apresentada e na prevenção do dano pulmonar.

A VMNI pode ser utilizada para o tratamento da atelectasia, melhora da oxigenação, redução do trabalho respiratório, prevenção do colapso alveolar e melhora da eficácia de remoção das secreções. Geralmente, tem-se optado pela utilização do modo ventilatório com pressão positiva em dois níveis (BiPAP). Em pediatria, não existem estudos avaliando a utilização da VMNI para o tratamento das atelectasias pulmonares. Porém, na prática clínica, esta

modalidade tem sido frequentemente utilizada de forma intermitente<sup>[9]</sup>. Este modo ventilatório está associado com a redução do trabalho da musculatura inspiratória e também melhora da ventilação pulmonar e do recrutamento alveolar. Assim Lohet *al.*<sup>[15]</sup> afirmam que o modo BiPAP fornece ao paciente um maior suporte em comparação à CPAP nasal.

Os parâmetros da VMNI devem ser ajustados conforme a necessidade do RN. O uso de recursos com PEEP evita o fechamento da pequena via aérea em regiões do pulmão dependentes da gravidade, que tende a colapsar com baixos volumes pulmonares; além disso, a PEEP é indicada para o recrutamento alveolar. A PEEP tem como efeitos fisiológicos a pressurização alveolar, o aumento da capacidade residual funcional e melhora da hipoxemia.

A PEEP administrada deve ser em torno 4 e 6 cmH<sub>2</sub>O para prevenir atelectasia, chegando ao nível máximo de 8 cmH<sub>2</sub>O. A PaCO<sub>2</sub> deve ser tolerada entre 45 e 65 mmHg, e o oxigênio deve ser ajustado para manter a PaO<sub>2</sub> entre 50 e 70 mm Hg<sup>[12-13]</sup>. Para diminuir a incidência de lesão pulmonar, além de tolerar parâmetros mais conservadores, a VMNI deve ser sempre usada com fluxo de ar umidificado e aquecido, e também deve haver monitorização contínua do funcionamento adequado do sistema.

A redução ou a ausência de ventilação colateral em RNs e lactantes aumentam a prevalência de atelectasias e de hipoxemia pelo aumento da resistência vascular pulmonar. Outros fatores também predispõem a instalação de insuficiência respiratória, tais como: tamanho e quantidade de alvéolos, volumes correntes pequenos, consumo de oxigênio aumentado, caixa torácica mais complacente e músculos respiratórios com poucas fibras resistentes à fadiga.

A fisioterapia respiratória é um recurso auxiliar efetivo na prevenção e tratamento de diversas doenças broncopulmonares, especialmente para a remoção da secreção brônquica. Oberwaldner afirma que as indicações e contraindicações da fisioterapia respiratória em neonatologia e em pediatria não devem ser formuladas com base nas doenças diagnosticadas em questão, mas sim uma detalhada análise da fisiopatologia individual da criança, nos sinais e sintomas apresentados e na alteração funcional de

cada situação e determinar as melhores técnicas a serem empregadas<sup>[16]</sup>.

O tratamento fisioterapêutico apresenta como objetivo a manutenção da ventilação adequada, evitando-se, assim, as complicações associadas à hipoventilação crônica. A AFEL é uma técnica de desobstrução brônquica que pode ser aplicada desde o nascimento, inclusive no RN prematuro, quando existe doença respiratória com obstrução das vias aéreas. A desobstrução é realizada por meio de preensão bimanual, com uma mão envolvendo e comprimindo suavemente a parede anterolateral do tórax do RN durante a expiração, enquanto a outra mão exerce apoio estático no abdome<sup>[2,17,18]</sup>. A hiperinsuflação manual é uma manobra que consiste na utilização de uma bolsa de hiperinsuflação pulmonar. Ela é indicada para pacientes em VMI com secreção pulmonar e atelectasia<sup>[8]</sup>. A aspiração do TET e das vias aéreas deve ser indicada quando o paciente apresenta tosse ineficaz e secreção. A aspiração deve ser asséptica, não traumática e não deve exceder 15 segundos de duração. Se possível, deve-se monitorar a saturação percutânea de oxigênio e da frequência cardíaca durante o procedimento<sup>[19]</sup>.

Este relato de caso mostrou a experiência positiva no desmame de um RN prematuro com paralisia diafragmática unilateral e atelectasia com o emprego de técnicas fisioterapêuticas. Há poucos trabalhos na literatura relatando os efeitos positivos da fisioterapia respiratória neonatal, bem como no desmame do paciente com paralisia diafragmática unilateral. Ainda é um desafio para o fisioterapeuta escolher as melhores técnicas para serem empregadas na UTI neonatal, porém é fundamental uma detalhada análise da fisiopatologia do paciente, nos sinais e sintomas apresentados e na alteração funcional de cada situação encontrada.

## REFERÊNCIAS

1. Flenady VJ, Gray PH. Chest physical therapy for preventing morbidity in babies being extubated from mechanical ventilation. *Cochrane Review*. Oxford: Update Software; 2000 (The Cochrane Library, 4).
2. Antunes LCO, Silva EG, Bocardo P, Daher DR, Faggiotto RD, Rugolo LMSS. Efeitos da fisioterapia respiratória convencional versus

aumento do fluxo expiratório na saturação de O<sub>2</sub>, frequência cardíaca e frequência respiratória, em prematuros no período pós-extubação. *Revista Brasileira de Fisioterapia*. 2006;10(1):97-103.

3. Johnston C, Zanetti NM, Comaru T, Ribeiro SNS, Andrade LB, Santos SLL. Recomendação brasileira de fisioterapia respiratória em unidade de terapia intensiva pediátrica e neonatal. *Revista Brasileira de Terapia Intensiva*. 2012; 24(2):119-29.

4. Rocha EMM, Holanda MA, Monte AKC, Freitas CHO, Aguiar ICV, Bandeira RM, Leal WM, Rodrigues SC. Uso da ventilação não invasiva na disfunção diafragmática pós-cirurgia cardíaca como técnica de desmame: relato de caso. *Revista Brasileira de Terapia Intensiva*. 2000; 12(1):19-23.

5. Joho-Arreola AL, Bauersfeld U, Stauffer UG, Baenziger O, Bernet V. Incidence and treatment of diaphragmatic paralysis after cardiac surgery in children. *European Journal of Cardio-Thoracic Surgery*. 2005;27(1):53-7.

6. Ovroutski S, Alexi-Meskishvili V, Stiller B, Ewert P, Abdul-Khaliq H, Lemmer J, et al. Paralysis of the phrenic nerve as a risk factor for suboptimal Fontan hemodynamics. *European Journal of Cardio-Thoracic Surgery* 2005;27(4): 561-65.

7. Hsu KH, Chiang MC, Lien R, Chu JJ, Chang YS, Chu SM, Wong KS, Yang PH. Diaphragmatic paralysis among very low birth weight infants following ligation for patent ductus arteriosus. *European Journal of Pediatrics*. 2012; 171(11):1639-44.

8. Programa de atualização em fisioterapia pediátrica e neonatal: Cardiorrespiratória e Terapia Intensiva. Organizada pela ASSOBRAFIR. 2012;1(2).

9. Johnston C, Carvalho WB. Atelectasias em pediatria: mecanismos, diagnósticos e tratamento. *Revista da Associação Médica Brasileira*. 2008; 54(5):455-60.

10. Pessina DC, Costa TCM, Cavenaghi OM, Goraieb L, Corrêa PR, Croti UA. Plicatura diafragmática após lesão do nervo frênico em operação de Glenn: relato de caso *Fisioterapia em Movimento*. 2008;21(1):73-8.

11. Programa de atualização em fisioterapia pediátrica e neonatal: Cardiorrespiratória e Terapia Intensiva. Organizada pela ASSOBRAFIR. 2013;2(2).

12. Cloherty JP, Stark, AR, Eichenwald EC. Manual of Neonatal Care, 7<sup>th</sup> ed. Lippincott Williams & Wilkins; 2012.
13. Sugihara C, Lessa AC. Como minimizar a lesão pulmonar no prematuro extremo: propostas. *Jornal de Pediatria*. 2005; 81(1):69-75.
14. Liberali J, Davidson J, Santos AMN. Disponibilidade de assistência fisioterapêutica em unidades de terapia intensiva neonatal na cidade de São Paulo. *Revista Brasileira de Terapia Intensiva* 2014;26(1):57-64.
15. Loh LE, Chan YH, Chan I. Ventilação não-invasiva em crianças: uma revisão. *Jornal de Pediatria (Rio J)*. 2007; 83 (Suppl2):s91-9.
16. Oberwaldner B. Physiotherapy for airway clearance in paediatrics. *The European Respiratory Journal*. 2000; 15(1):196-204.
17. Fiatt MP, Daher BR, Santos AM. Reversão de atelectasia em recém-nascido prematuro após uma sessão de fisioterapia respiratória - Relato de caso. *Revista do Hospital de Clínicas de Porto Alegre*. 2013; 33(3/4):269-73.
18. Sá FE, Frota LMCP, Oliveira IF, Bravo LG. Estudo sobre os efeitos fisiológicos da técnica de aumento do fluxo expiratório lento em prematuros. *Revista Fisioterapia & Saúde Funcional*. Fortaleza,2012; 1(1):16-21
19. American Association for Respiratory Care. AARC Clinical Practice Guidelines. Endotracheal suctioning of mechanically ventilated patients with artificial airways. *Respiratory Care*. 2010; 55(6):758-64.